4.) „Schnittverletzungen“: Spurenbeseitigung FRÜHEREN Missbrauchs?

Die Handlungen bzw. chirurgischen Operationen, die an Tristan später an diesem Tag im Tunnel vorgenommen wurden, dienten höchstwahrscheinlich dem alleinigen Zweck, die Spuren **an einem vorherigen Tag erfolgten** sexuellen Missbrauchs zu beseitigen, die wenn Sie ein normaler unbeteiligter Arzt gefunden hätte, für DIE Täter eine Katastrophe bedeutet hätten.

Spurenbeseitigung in Bezug auf einen **an den Vortagen bereits** geschehenen Missbrauch war wohl das Kernmotiv und das Entfernen der Hoden und alles was auf sexuelle Motive an diesem Tag hindeutete, waren Ablenkungsmassnahmen.

Nach einer ersten Idee fand ich durch googeln eine Seite mit folgendem Zitat, die nicht jugendfrei ist, deshalb hier ohne Link einfach das Zitat:

> *Da ich homosexuell bin und auf av stehe habe ich mir vor 2 tagen mein handy geschoben und als ich angerufn habe und es vibriert hat musste ich zucken und es verschwand in meinem Darm. Ich hatte schon meinen Stuhlgang das Handy kam jedoch nicht zum vorschein. Zum Arzt traue ich mich nicht. Was soll ich tun. Ich hätte auch schon mit meiner Hand nach gesehen jedoch kann ich diese nicht vollständig einführen.*

Eine Möglichkeit, was der Hintergrund der chirurgischen Operationen an Tristan gewesen sein könnte, ist ohne Öffnung der Bauchdecke und Hineingreifen von vorne (wofür wenig „Vorwände“ denkbar sind) von hinten am Beckenknochen vorbei zwischen dortigen Muskelsträngen bis zum Enddarm hindurchzugreifen und so einen Gegenstand, zum Beispiel ein Handy, mit dem er am Vortag missbraucht wurde, aus dem Darm quasi herauszuquetschen, wie aus einer Tube heraus zu drücken. Dazu hätte der große Gesäßmuskel zuerst entfernt werden müssen, genau das, was bei Tristan auch gemacht wurde. Und das sah dann nach „Fleischentnahme“ aus und kaschiert bis heute die wohl wahren Motive.

Entweder diese Erklärung oder etwas Ähnliches, aber hier ging es um Spurenbeseitigung, möglicherweise durch einen kriminellen Arzt. Weitere Schnittverletzungen und das Hoden entfernt wurden, wären dann wie gesagt als reines Ablenkungsmanöver zu interpretieren.

Es gibt auch einen realen Fall, wo ein pädophiler Arzt durch sein im Opfer ver-

bliebenes Sexspielzueg überführt wurde. Das ist ein realer Kriminalfall aus Thailand, der im Buch "Gebrochene Rosen" von Ron O'Grady beschrieben wird.
Ein österreichischer Sextourist, von Beruf Arzt, hat ein thailändisches Mädchen mit einem Vibrator vergewaltigt. Dabei löste sich ein Teil des Vibrators und blieb im Körper des Kindes. Dieses Teil wurde erst nach wochenlangen Qualen herausoperiert. Das Kind starb trotzdem weil sich in dieser langen Zeit alles entzündet hat, der Arzt und Täter jedoch, konnte durch das Beweisstück überführt und verurteilt werden.

Was also beseitigt werden sollte war „verräterischer" als später die gesamte verstümmelte Kinderleiche und alle Tatspuren dabei. Da bleibt nicht viel, was dazu so gut passt wie ein Handy in dem noch der Chip bzw. die Karte steckt.

Dazu zuerst eine Wiederholung meines Stand der Erkenntnis, bzw. meiner Meinung und ein paar erläuternde Grafiken etc.

> *Die menschliche Anatomie bietet die Möglichkeit, nach dem entnehmen der Fleischstücke, wobei es sich offensichtlich vor allem um den großen Gesäßmuskel Glutaeus maximus ging ….*
>
> 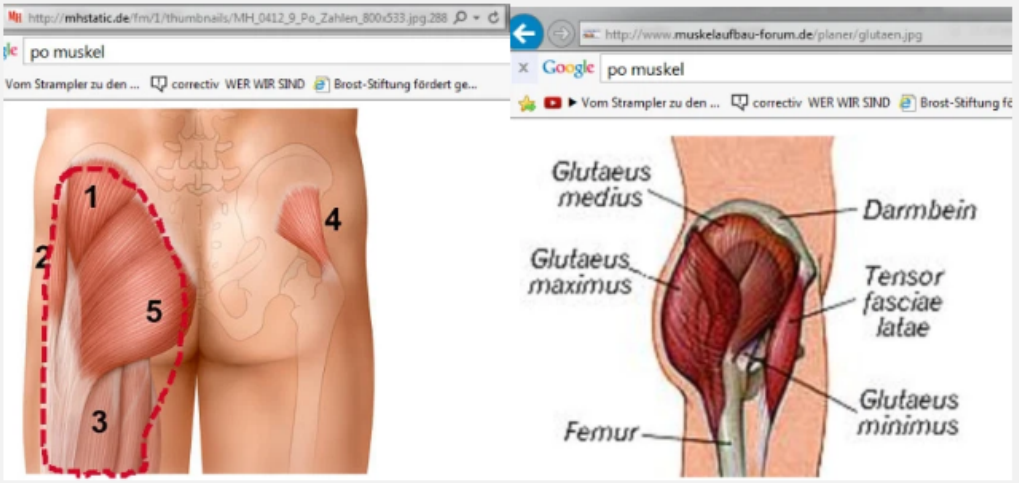
>
>
> *wie das auch gemacht wurde,*
>
> 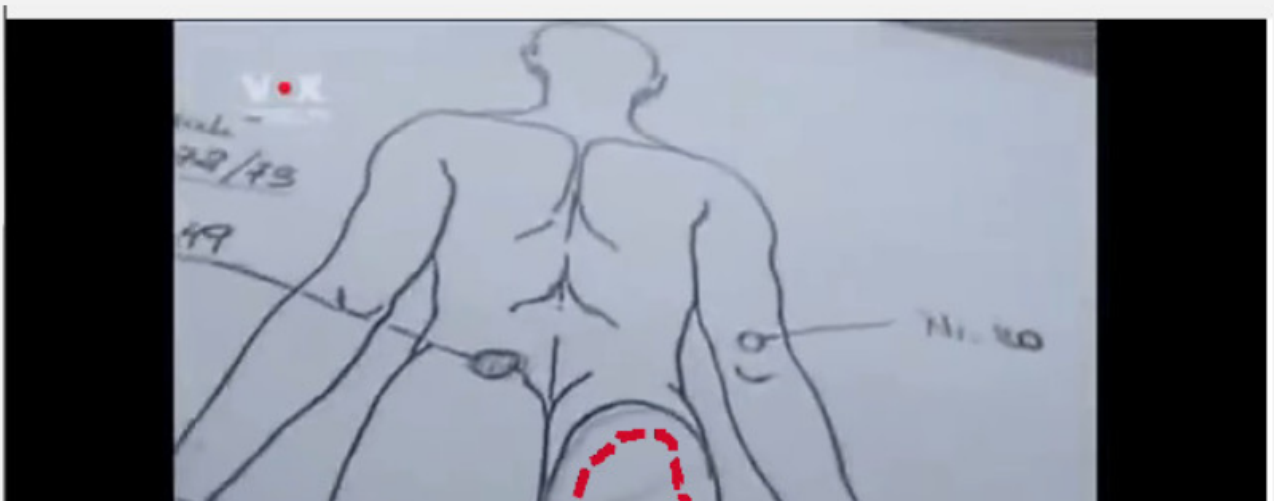

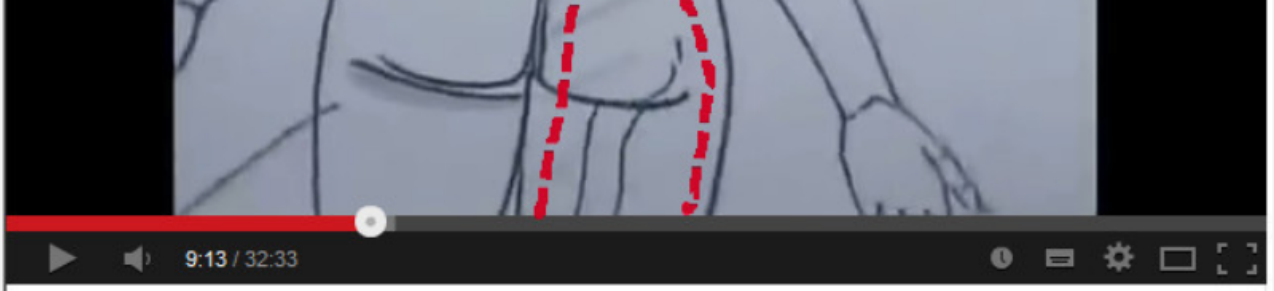

Im Visier der Fahnder - Der Fall Tristan Brübach

…..dann zwischen anderen Muskeln hindurchzugreifen, wie man das als ein Beispiel hier sehen kann….

Dr. Gunther von Hagens / Anatomy Movement 2 of 5

… und dann kann man offensichtlich ohne verräterisch die Bauchdecke öffnen zu müssen, an den Darm heran



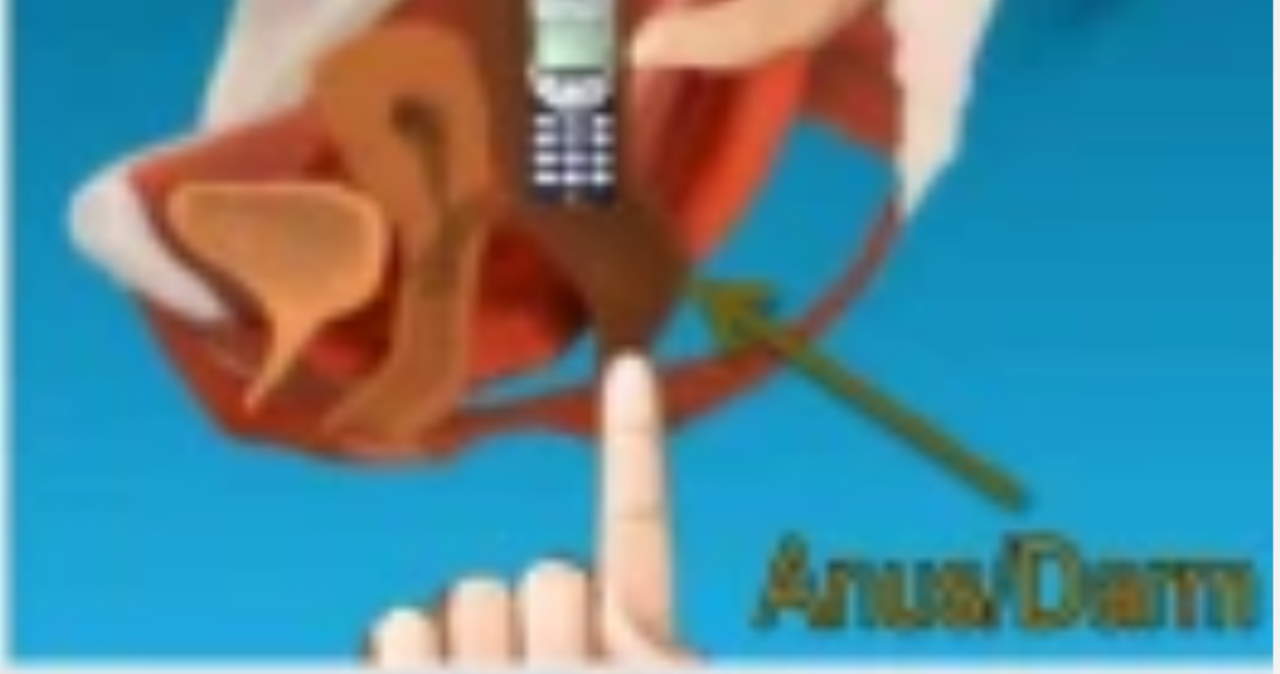
Anus/Darm

Hier mit Hand 1
der Versuch
das Teil in

… um dort einen Gegenstand quasi herauszuquetschen wie aus einer Tube, ohne den Darm selbst aufzuschneiden.

Dazu gehört folgendes Szenario:

– Tristan in einer Welt im Bahnhofs-Säufer-Milieu lebend, ähnlich wie bei Fall Pascal, wo viele ihn missbrauchten und viele es wußten.

– Die Mutter jedenfalls beging Selbstmord, konnte etwas nicht mehr ertragen, das ist Fakt.

– Was Person V. wußte, wissen wir nicht.

– Dass von anhaltendem Missbrauch auszugehen ist, zeigen auch die Aussagen von Zeugin Haas (oft mit fremden Männern gesehen, Tristan „hübscher Junge, der angekommen ist“)

DAS plus Bahnhofsmilieu => ziemlich „ALLES KLAR !“

– Einer der mutmasslichen Missbraucher (wohl der Zopfmann) prostituierte ihn wohl sogar an zahlungskräftige Kunden ausserhalb dieses Milieus, brachte ihn hin, wohl genau das sah Frau Haas.

– In den Tagen vor der Tat dort (wie man sich es anhand des Tatorts „Wegwerfmädchen“ vereinfacht vorstellen darf) wohl eine Party und von den dortigen Spielen blieb ein Beweisstück in Tristan, das dann im Tunnel wieder aus ihm herausoperiert wurde.

– Und so war dann plötzlich eine Situation, wo durch einen „eigenmächtigen“ Arztbesuch Tristans ALLES aufgeflogen wäre, die Existenz aller auf dem Spiel stand, auch die von mächtigen Leuten wie eben wohl auch einem Arzt.

– Und dann gab es wohl an diesem Vormittag eine Beratung (ohne Person V.) und dann einen Plan und dann einen Kontakt zu Person V, was er Tristan einschärfen soll, wenn dieser ihn anruft. Wie sich Tristan an diesem Nachmittag ver-

halten soll, bis „Hilfe“ kommt.

– Wurde dann Tristan mit dem Wissen, das sie von Person V. hatten, am Bahnhof abgepasst und zum Telefon geführt und dort schärfte Person V. ihm ein, was die anderen Täter ihm aufgetragen haben?

Im Rahmen dieser obengenannten Überlegung, diesem Planspiel, diesem Szenario, wäre es notwendig, einen verräterischen Gegenstand aus Tristan herauszuholen, bevor der aus Angst und Schmerzen selbst einen „normalen“ Arzt aufsucht und alles auffliegt.

Hier habe ich dann an ein Handy gedacht, gegoogelt und das dann auch mit einem realen Fall untermauert.

Mittlerweile gab es auch andere Fälle wo z.B. Gefängnisinsassen das praktizieren, weil mittlerweile die Handys kleiner sind geht das wohl auch besser wieder raus, ich würde

es dennoch niemand raten nachzumachen. So sieht das dann aus:

http://www.bild.de/news/ausland/roentgenaufnahmen/haeftling-mit-handy-im-po-28448706.bild.html

Eine bessere Qualität davon hier :

Das ist die Sicht von hinten, wurde das Bild im Liegen aufgenommen, lag der Patient auf dem Bauch und es wurde von oben geröngt.

Das Handy befindet sich also **knapp über der Höhe des Schambeins**, dem Knochenbereich wo es aufzuliegen scheint.

Zum Vergleich eine allgemeine Darstellung von vorne.

Hierzu jetzt ein Video wo man den Beckenboden sieht, den Bereich wo dann innen die Organe sind.

In diesem Video sind die oberen „Deck-Muskeln“ schon entfernt, so wie es auch der Täter gemacht hat

und man sieht wie dann ein einziger bei dem Gemetzel noch zusätzlich entstandener Schnitt genügt und die Hand kann in den Bereich hinein greifen, wo das Handy ist.

(Hinweis: Mittlerweile gibt es noch eine plausiblere Erklärung wo Hand 1 bei der Tat war, nämlich durch einen tiefergelegten sog. „Bikinischnitt“ ebenfalls im Bauchraum, die Obduktion jedenfalls gab so einen Schnitt über dem Schambein an.)

Allerdings ist der Darm ja nicht oben festgewachsen und beim herausquetschen eines Handys wäre es natürlich praktisch beide Hände zu haben, eine Hand greift oben den Darm und die andere streift das Handy heraus. Nicht dass es anders überhaupt nicht ginge, aber so ginge es besser.

Und was sehen und hören wir von der Polizei für Informationen, auch wenn die sie selber nicht verstehen:

> *Ein **Schnitt oberhalb des Schambeins**…..*

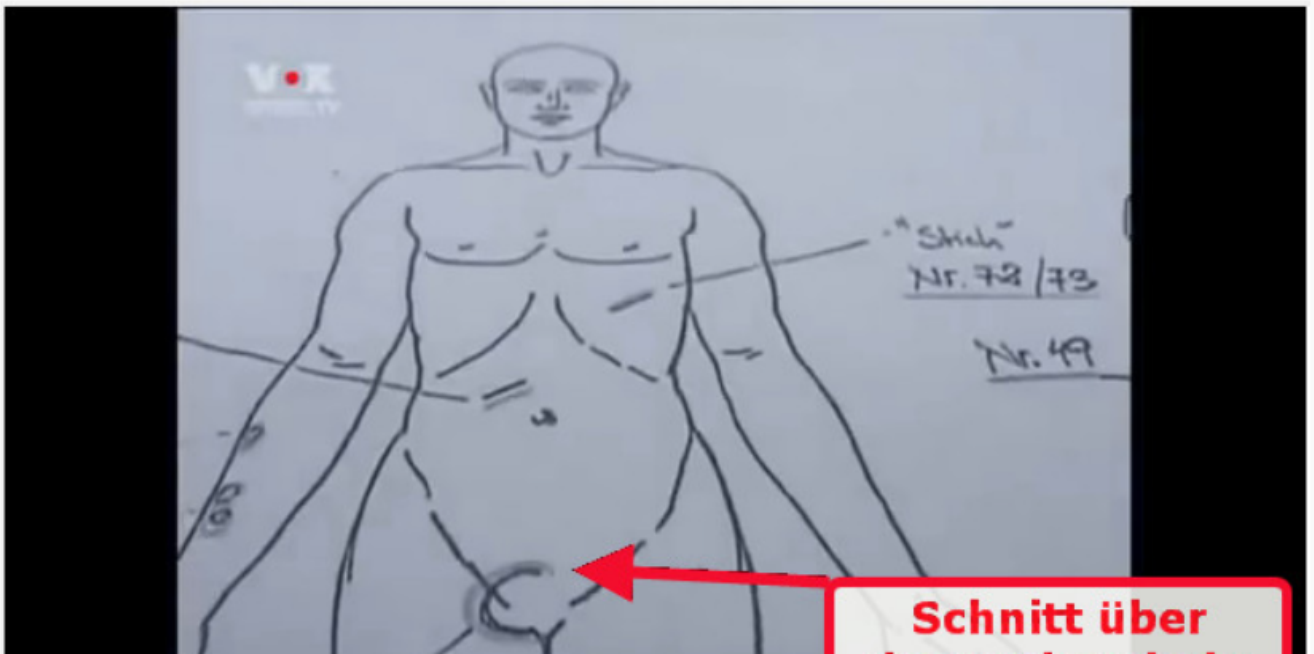



Im Visier der Fahnder - Der Fall Tristan Brübach

Dieser Schnitt ist so in etwa auch bei Kaiserschnitten als „Bikinischnitt“ bekannt, wie folgendes Video zeigt

Sicher ist er im Obduktionsbericht recht tief angesetzt, aber hier diente ja auch alles dazu den wahren Zweck der Operation zu verschleiern, deshalb wurden auch zur Ablenkung die Hoden entnommen und sonst noch etwas rumgeschnitten.

Fakt ist aber offensichtlich, wie unter dem Strich schlichtweg Öffnungen hergestellt wurden, über die mit beiden Händen gleichzeitig in den Bauchraum gegriffen und ein Gegenstand aus dem Darm herausgequetscht werden konnte, ohne den Darm zu beschädigen und dort Spuren zu hinterlassen.

Die Frage der Staatsanwaltschaft an einen Gutachter darf nicht sein, ob das gezeigte Vorgehen das aus ärztlicher Sicht für einen erfahrenen Chirurgen Effektivste ist, sondern ob es geeignet ist, sich dem eigentlich effektivsten Vorgehen ausreichend anzunähern, so dass einerseits der chirurgische Zweck umgesetzt werden kann und andererseits das Vorgehen soweit maximal abgewandelt wird, dass neben dem erfüllten Zweck auch eine maximale Verschleierung noch gewährleistet ist.

Fazit:

Hier war wohl doch ein Profi am Werk, ein Arzt. Nicht wegen Psycho-Phantasien wie Profilern das gerne tun, sondern wegen dem Tatwissen, hier geht es um mehr als akkurate „Schnittführung“.

Es ist gut möglich, dass der Zopfmann aus der Perspektive der Kinder, die ihn im Tunnel sahen, dort eine weitere Person schlichtweg verdeckt hat.

Ist das Ganze jedoch auch von der „technischen Seite“ her umsetzbar, waren die Handys im Jahr 1998 bereits klein genug? Hatten sie Vibrationsalarm?

Sehen Sie selbst!

Nokia 8810, 1998 das „kleinste Handy mit eingebautem Vibrator“

http://www.mobile-times.co.at/database/heft1999/24_28_30.html

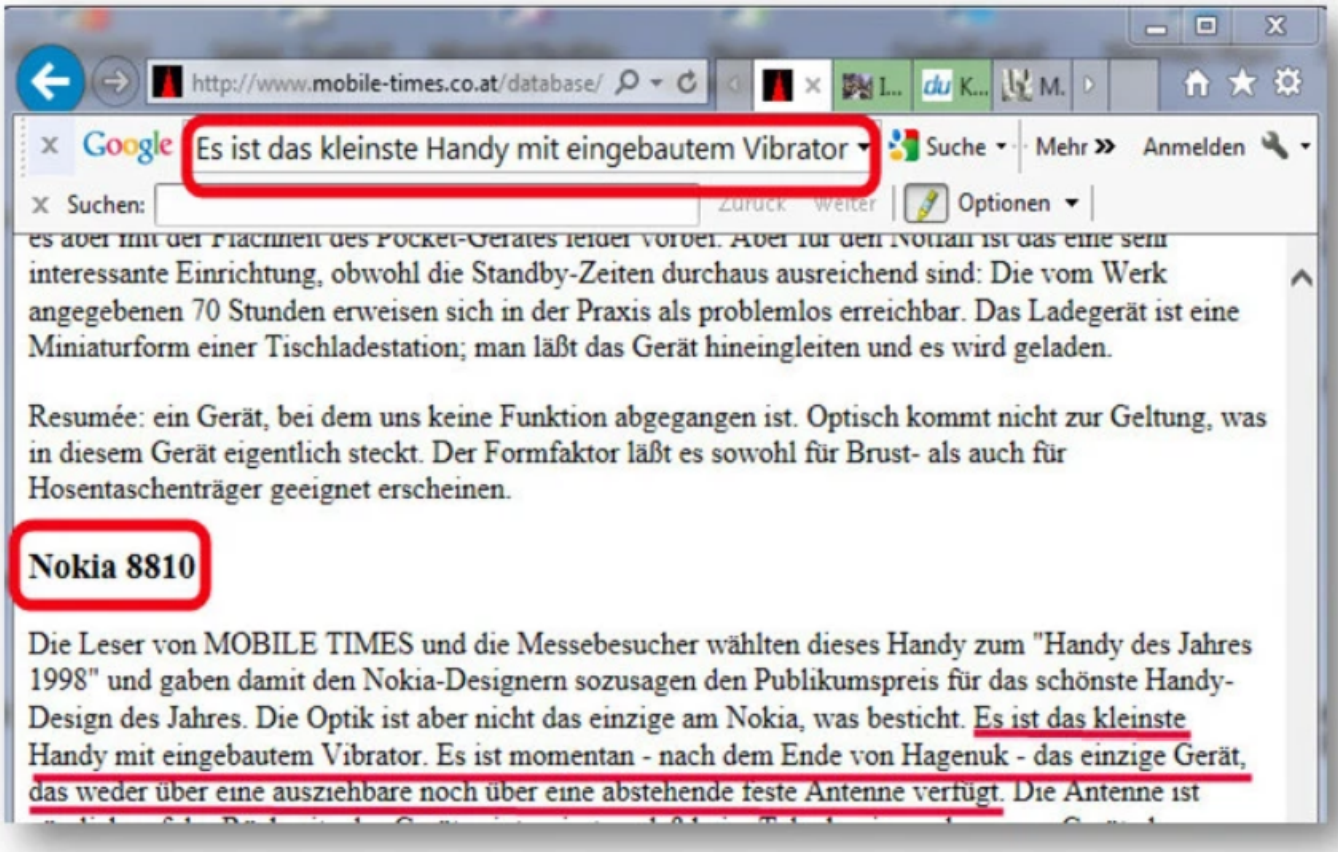

interessante Einrichtung, obwohl die Standby-Zeiten durchaus ausreichend sind: Die vom Werk angegebenen 70 Stunden erweisen sich in der Praxis als problemlos erreichbar. Das Ladegerät ist eine Miniaturform einer Tischladestation; man läßt das Gerät hineingleiten und es wird geladen.

Resumée: ein Gerät, bei dem uns keine Funktion abgegangen ist. Optisch kommt nicht zur Geltung, was in diesem Gerät eigentlich steckt. Der Formfaktor läßt es sowohl für Brust- als auch für Hosentaschenträger geeignet erscheinen.

Nokia 8810

Die Leser von MOBILE TIMES und die Messebesucher wählten dieses Handy zum "Handy des Jahres 1998" und gaben damit den Nokia-Designern sozusagen den Publikumspreis für das schönste Handy-Design des Jahres. Die Optik ist aber nicht das einzige am Nokia, was besticht. Es ist das kleinste Handy mit eingebautem Vibrator. Es ist momentan - nach dem Ende von Hagenuk - das einzige Gerät, das weder über eine ausziehbare noch über eine abstehende feste Antenne verfügt. Die Antenne ist

Verkaufsstart war März 1998
Tristan starb am 26. März 1998

http://www.telefon-treff.de/showthread.php?threadid=70438

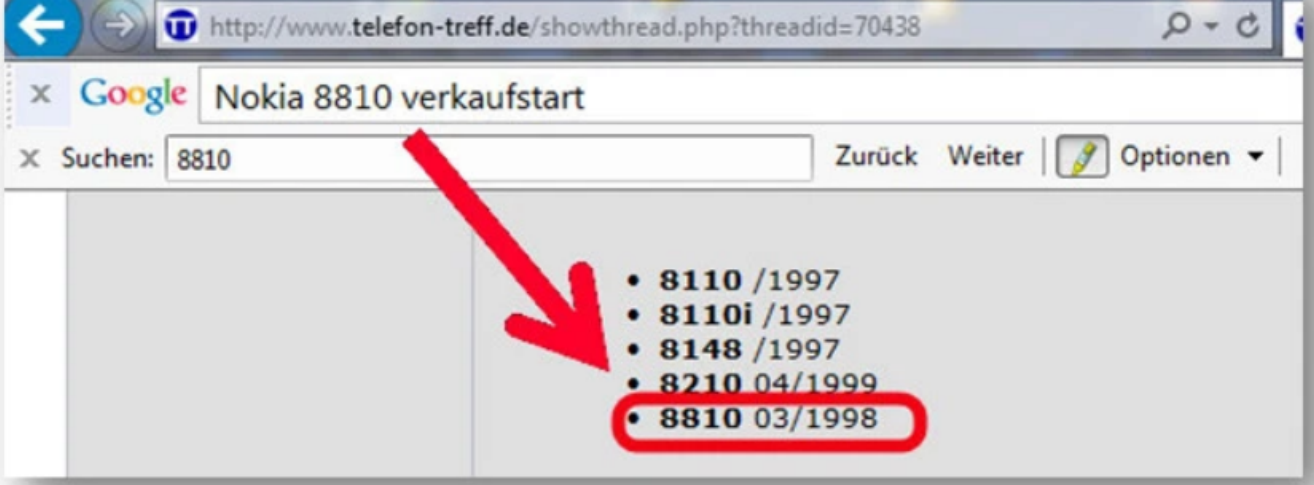

Das Handy wird bereits im „Kondom“ geliefert !!!

http://www.youtube.com/watch?v=-PaM4IiNGu0

http://www.youtube.com/watch?v=TlFFZ1cAkiA

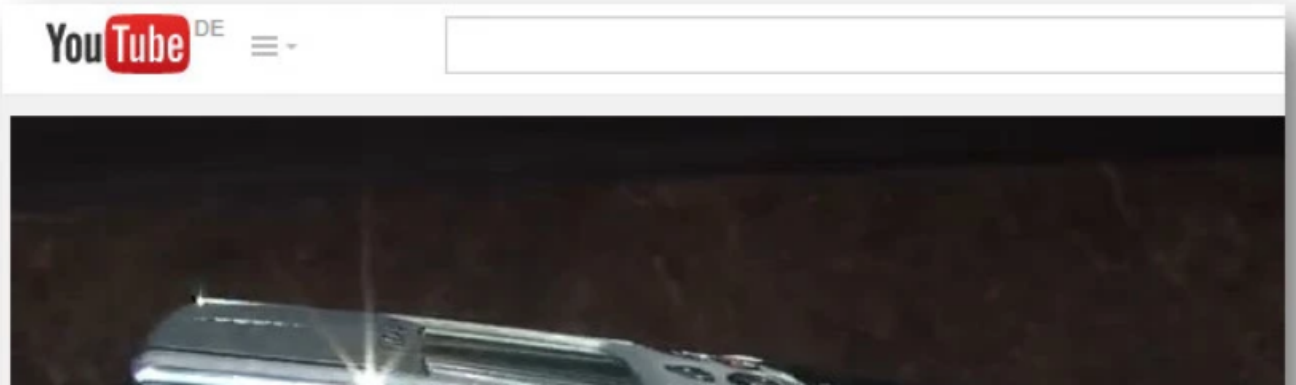

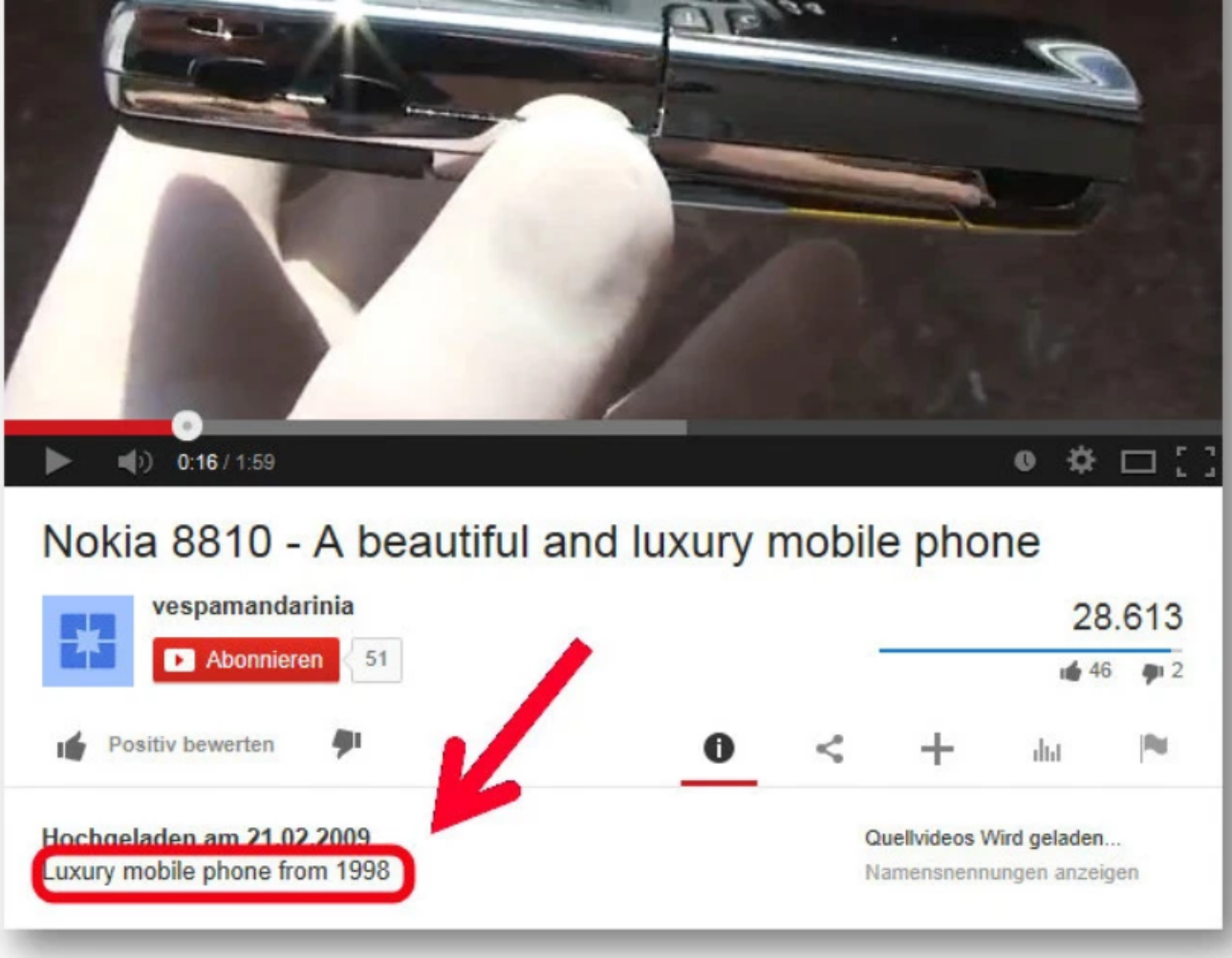

Hier nun noch was zu den technischen Daten des Vibrator-Handy Nokia 8810

> *http://en.wikipedia.org/wiki/Nokia_8810*
> *The Nokia 8810 weighs 118g with the standard battery and 98g with the lithium battery. It's dimensions are 107x46x18 mm.*

Dazu ein Vergleich:

es gilt in etwa

> *http://www.idealo.de/preisvergleich/MainSearchProductCategory.html?q=vibrator*
> *Standard*
> *Standard-Vibrator / Länge: 12 cm / Durchmesser: 3,3 cm*

Sehr viele Vibratoren sind aber auch dicker, 4 cm oder 4,5 cm

Das entspricht einem Querschnitt von Pi mal halber Durchmesser zum Quadrat.
Also beim kleinen Vibrator mit 3,3 cm Durchmesser entspricht der halbe Durchmesser 1.65, das zum Quadrat ist ca 2,7 und das mal Pi = 2,7 x 3,14 = ca 8,5 qcm

Und das Handy hat einen Querschnitt von 4,6 x 1,8 = 8,28 cm

Das heißt, das Handy entspricht vom Durchmesser her einem kleinen Vibrator.
Allerdings ist es mit 10 cm extrem kurz, die allermeisten Vibratoren haben mindestens das Doppelte.
Und das hat seinen guten Grund, wenn man daran denkt dass wenn das mal drin bleibt, dann……schlechte Nacht…

Aber jedenfalls ist damit bewiesen, wie das kleinste Vibratorhandy das zudem erst Tage vor dem Verbrechen auf den Markt kam, so hervorragend zur Tat passt, dass es ein ganz wichtiger Fahndungsansatz ist.