

Klaus F.....

Anschrift: ..... (bei Stuttgart)
E-Mail: KlausF-buero@t-online.de
Tel.: .....
Bank: .....

Nur zur individuellen Weitergabe.
Medienveröffentlichungen nur nach Rücksprache und mit
Sperrvermerken

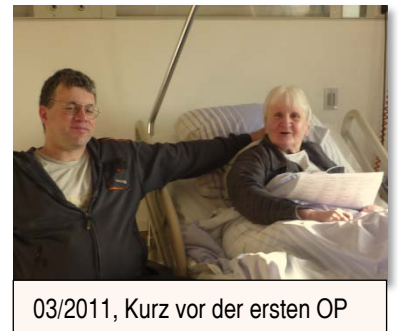(Hinweis für Empfänger:
Neben der Druckversion gibt es diese Seiten auch als downloadbare
PDF (17 MB) mit einfach anklickbaren wichtigen Links, Videos, etc.
Online: http://www.kf-info.com/08-medcrime-a5h4
PDF-: http://www.kf-info.com/08-medcrime-a5h4/content/08-medcrime-a5h4.pdf
Offline- http://www.kf-info.com/08-medcrime-a5h4/offline/08-medcrime-a5h4.exe

Datum: 15.08.2012 Gesamtseiten (zzgl. Anlage): 95
Anlage: Viele Links und Videos die in der PDF online
aufgerufen werden können

Table with 2 columns: Betreff and Content. Row 1: Betreff 1.1, Situation von Familie F..... Row 2: Betreff 1.2, Informationen von öffentlichem Interesse

Sehr geehrte Damen und Herren,

mit diesen Informationen möchte ich auf das anhaltende und herbeigeführte Leiden
meiner Mutter infolge fortgesetzter Diagnoseirrtümer hinweisen. Nicht 1 Versehen mit
schlimmen Folgen, wie man es sonst von vielen Fällen kennt, sondern eine endlose
Serie von Denkversagen gepaart mit krimineller Vertuschung.



Das nur schwer Vorstellbare an der Sache ist jedoch, dass ebenfalls in Serie ein
klardenkender Laie bei jedem dieser teils bizarren Fehler ausdrücklich vor dem Irrtum
und Fehlern gewarnt hat und überdies, wie sich hinterher bestätigt hat, auch noch
jeweils die eigentlichen zielführenden Überlegungen selbst zur Sprache gebracht hat.
Medizinfehler gibt es viele, doch die meisten werden erst hinterher offenbar und Patienten und Angehörige sind dort meist rein
passive Opfer, während Akteure bei der Panne wie auch deren Aufklärung und Nachweis später nur die Fachexperten sind,
quasi „alles aus einer Hand“. Ob eine im Bauch vergessene Schere oder Verwechslungen bei der Organentnahme etc., es
gab schon viele schlimme Fälle mit Pannen-Charakter, aber hier geht es um Beunruhigenderes als reine „Pannen“.
Noch nie wurde von einer vergleichbaren Serie berichtet, wo es jeweils speziell um Denkversagen ging, auf das die Ärzte
aber jeweils sogar ausdrücklich, aber leider vergeblich, aufmerksam gemacht wurden.

Bereits an dieser Stelle wird die Schwierigkeit deutlich, mit der ich hier zu kämpfen habe. Was ich berichte klingt unglaublich.
Wie will ein Laie in einem so anspruchsvollen Fachgebiet wie der Medizin in Serie die Denkfehler von Fachexperten erkennen
und dann auch noch selbst tatsächlich die richtigen zielführenden Überlegungen zur jeweiligen Problematik haben?
Schon ab hier stehe ich mit solchen Aussagen unter Verdacht ein Spinner zu sein und leider sind meine ausführlichen
Beweise für die Richtigkeit meiner Aussagen nicht so simpel und ohne Mitdenken zu verstehen, wie das Röntgenbild einer im
Bauch vergessenen Schere. Dennoch ist es für jeden durchschnittlich intelligenten Menschen problemlos möglich meinen
Ausführungen und den Beweisen für die Richtigkeit meiner Aussagen in diesem Medizinskandal zu folgen.

Wenn der Leser dann soweit ist, sich sachlich mit meinen Argumenten und Beweisen zu befassen und dann beim Lesen
ebenfalls zur Erkenntnis kommt, dass ich Recht habe, kommt die nächste Hürde um das Ganze zu verstehen. Denn dann fragt
er sich: Wenn er kein Spinner ist, sondern es um Realität geht, wie lässt sich das Unverständliche dann erklären?
Um möglichst viele Hindernisse und Schwierigkeiten von vorneherein zu minimieren, hierzu eine Erklärung: Alles geht hier
„mit rechten Dingen zu“, die Erklärung lautet einfach: Normaler „gesunder Menschenverstand“ in Kombination mit einer
undramatischen aber wohl überdurchschnittlichen Logikbegabung. Davon eben einfach so viel, wie zur Erklärung nötig.

Um das realitätskonform verständlicher zu machen und um für die Situation meiner Mutter (dem Hauptopfer des erwähnten
Medizinskandals) noch besser die notwendige Aufmerksamkeit zu erreichen, habe ich am Ende dieses Dokuments
Ausführungen und Belege eingefügt, die zeigen wie ich auch bei anderen Themen, z.B. bei Kriminalfällen von großem
öffentlichen Interesse, Logikbegabung bewiesen habe. Fakt ist: Mir gelang es wiederholt in einer zu analysierenden Situation
im Gegensatz zu den meisten (und manchmal zu allen) Anderen, die entscheidende „Leitinformation“ zu erkennen und richtig
zu bewerten. Ob medizinische Diagnose oder Kriminalistik, immer hat man es mit einer großen Menge an Informationen zu
tun und es kommt darauf an, alle Details richtig zu gewichten und einzuordnen.

Bevor ich ausführlicher werde, nach einem Einschub kurz stichwortartig zwei Beispiele, erst Medizin, dann Kriminalistik:

**Einschub:** Beim folgendem Video nicht von medizinischen Zusammenhängen abschrecken lassen, das Komplexe klärt sich im späteren Verlauf des Dossiers. Hier geht es um einen ersten Eindruck der dramatischen Situation. Meine Mutter ist seit den Fehlbehandlungen 2011 in ständiger Gefahr, am eigenen Speichel zu ertrinken. NICHT weil Speichel wegen neurologischen Schluckstörungen vom Mund aus in die Luftröhre gerät, sondern weil er sich aufgrund eines Verschlusses der Speiseröhre von weiter unten hochstaut, nachdem er vom Mund aus zuerst in die richtige Röhre gelangt ist. Es liegt aber auch nicht rein am Querschnitt, der reichte bei Endoskopien aus. Dennoch die Stauung. Ein Arzt schrieb mal von „Torquierung“, einer Verdrehung, wie beim abgknickten Gartenschlauch, andere von Einschnürung. Aber das wurde nicht weiterverfolgt, obwohl das total zur erfolgten OP passt und wir immer wieder betonten, dass meine Mutter schlucken will, daß Sie aber ein körperliches Problem in der Speiseröhre daran hindert und nicht ein „psychisches“ Problem, wie ihr unterstellt wurde. Im Video eingebildet zutreffende Arztberichte. Dem entgegen steht heute eine Gruppe, die abstreiten und verdrehen. Leider sind mittlerweile zu viele Ärzte „auf Linie gebracht“ und wir finden keine Hilfe. Meine Mutter aber ist in ständiger Gefahr, am eigenen Speichel zu ertrinken, der eigene Speichel staut sich und wird zur tödlichen Gefahr. Dieses Würgen und leiden ist jedoch kein erträglicher Zustand. Einfach mal reinklicken, aber bei Unklarheiten nicht aufhalten lassen.



Jetzt stichwortartig je ein erstes kurzes einleitendes Beispiel, um Grundsätzliches aufzuzeigen. Erst zum Bereich Medizin:

Bevor meine Mutter 2011 auf unserer fast zweimonatigen Odyssee durch 7 Kliniken ohne zutreffende Diagnostik (die ich danach erfolgreich ambulant selbst organisierte) mit einem schweren körperlichen Problem unsinnigerweise auf die Psychoschiene abgeschoben werden sollte, geschah in der 6.Klinik folgendes:

Die häusliche 24-h Pflegerin meiner Mutter, die wegen Aspirationsgefahr als Begleitperson mit im Privat-Krankenraum war, rief mich eines nachts an und berichtete mir von Symptomen meiner Mutter wie schweren Schmerzen, Schüttelfrost, etc.. Aus dieser Schilderung habe ich mit den übrigen Informationen, die ich den Zustand meiner Mutter betreffend kannte, zuerst ein Gesamtbild gewonnen und innerhalb dieses konkreten Gesamtbilds, war „Schüttelfrost“ die entscheidende „Leitinformation“, die das Ganze äusserst dramatisch machte. Sofort wandte ich mich mitten in der Nacht telefonisch und per Fax an die Station und bat den Bereitschaftsarzt gegen 2 Uhr unter anderem um eine sofortige Blutkontrolle. Das Labor ist rund um die Uhr besetzt, das wäre kein Problem gewesen und die wesentlichen Blutwerte hätten in kurzer Zeit vorgelegen. Aber der Arzt hat nach kurzer Sichtkontrolle abgelehnt und ging schlafen. Ich war mir jedoch so sicher, dass das ein schwerer Fehler war, dass am nächsten Morgen bei der Stuttgarter Staatsanwaltschaft eine Strafanzeige wegen unterlassener Hilfeleistung von mir einging. Und noch einen halben Tag später erst haben dann auch die Ärzte dort die akute Blutvergiftung mit Entzündungswert CRP über 120 (Norm unter 5) und einem Extremwert von Leukozyten über 40.000 festgestellt.

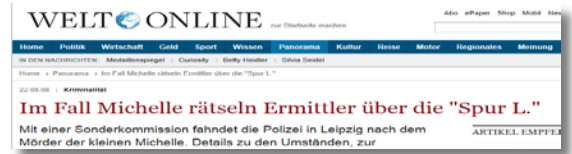Und als ärztliche Reaktion wurde dann erstmal grundlos unserer für meine Mutter sehr wichtigen vertrauten Pflegerin Hausverbot erteilt, mit der bizarren „Begründung“ sie habe mich „benachrichtigt ohne ärztliche Erlaubnis“. So als ob sie dort angestellt sei und an dortigen Vertuschungsbetriebungen Mitwirkungspflicht hätte. Was für ein Realitätsverlust, sowas nicht nur zu denken, sondern auch noch in einem offiziellen Dokument das mir vorliegt zu Papier zu bringen. (Wir haben eine umfangreiche Dokumentation, Akten, Fotos und Videos. Weiter hinten auch ein anklickbares Video zum obigem Sachverhalt.)

Soweit zur Einleitung ein erstes kurzes Beispiel das zeigt, wie es nicht um „normale“ Pannen geht wie man sie sonst kennt, nicht um banale Unachtsamkeit, nicht um etwas, das unbewusst passiert, sondern um „Denkpannen“, auf die von einem Laien jedoch ausdrücklich hingewiesen wurde. Und zwar mit Argumenten und zutreffenden Hinweisen, wie im obigen Beispiel, wo es neben dem Hinweis auf den schlechten Zustand auch die explizite Bitte um eine Blutuntersuchung gab, die zielführend gewesen wäre. „Normal“ wäre hier gewesen, an den Misshandlungen schon der ersten der Kliniken zu sterben, 7 derartige jedoch „unnormalerweise“ überlebt zu haben, ermöglicht erst einen viel tieferen Blick in die Zustände. Völliges Denkversagen von Experten aufgedeckt durch eines medizinischen Laien wie mich, der ein ums andere Mal zielführende vernünftige Argumente brachte, die aber nicht vernünftig gehört und bewertet wurden. Dieser sich in Serie (z.B. in 7 Kliniken hintereinander) wiederholende Missstand und die dabei gemachten Fehler, verdienen in weiten Teilen zumindest bereits die Begriffe „systematisch“ und „strukturell“.

Bevor ich nun ausführlicher auf die Leidensgeschichte meiner Mutter eingehe, was ja das eigentliche Thema ist, will ich wie gesagt auch noch zu den besagten bundesweit bekannten Kriminalfällen kommen. Denn nachdem die Klinik-Odyssee nun ein Jahr zurückliegt, ohne dass der Durchbruch der Wahrheit in den Medien zustande gekommen wäre, musste ich mir überlegen, was ich wahrheitgemäß noch quasi in der Hinterhand habe, um das bisher nicht erkannte Spektakuläre des Falles meiner Mutter noch mit weiteren Spektakulärem zu verstärken. Denn die beschriebenen Fehler bei meiner Mutter (und auch bei meinem Vater vorher) wurden ja stets entgegen eindringlichen Warnungen und Hinweisen meinerseits begangen. Problem war also stets mangelndes GEHÖR für vernünftige Argumente. Und das ist ein strukturelles Problem der ganzen Gesellschaft in Bezug auf abgehobene Fachidiotie ohne gesunden Menschenverstand, eben wie auch in folgendem Kriminalfall:

**Der Fall Michelle:**

Leipzig, 18.08.2008. Die 8-jährige Michelle, die Tage später in einem Tümpel missbraucht und ermordet aufgefunden wurde. verabschiedet sich vor ihrem Verschwinden auf dem Nachhauseweg von der Schule von ihrer gleichaltrigen Schulfreundin. Diese berichtet später den Vernehmungsbeamten, wie sie als letzte Worte Michelles beim Abschied den Satz verstanden hat: „Ich gehe jetzt noch zu .....“ und dann sagte das Kind einen Laut, wie sie ihn von Michelle gehört hatte und aus dem die Kripo eine „Spur L.“ ableitete. **(screenshots anklickbar)**



Nachdem ich diesen Fall im Jahr 2008 zuerst gar nicht speziell verfolgt hatte, stiess ich im Februar 2009 zufällig auf den links dargestellten anklickbaren alten Artikel und schaute mal, wie es überhaupt zu dieser „Spur L.“ gekommen war und was es damit auf sich hat. Wenig später glaubte ich, „im falschen Film“ zu sein.



Was hier mit einem Großbuchstaben „L.“ abgekürzt wurde, geht letztlich auf die (offenkundig falsche) reine INTERPRETATION der Polizei für einen ursprünglich von 8-jährigen Kindern gesprochenen bzw. gehörten LAUT zurück !

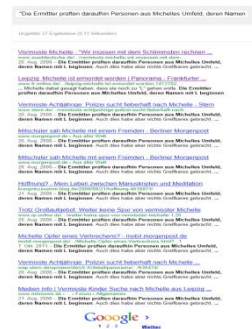Und jetzt Sie: Wenn ihr oder ein ihnen bekanntes 8-jähriges Kind sagen würde: „Ich geh zur „ku““ (gesprochener bzw. gehörter Laut), an was würden Sie denken, an eine Kuh oder etwa an eine „Spur „Q.““? Wer weiß, sie könnte ja die „Quadriga“ oder eine etwaige „Quantenphysik AG“ gemeint haben, oder?

Die Freundin von Michelle hörte undeutlich wohl beim Umdrehen beim Abschied den gesprochenen Laut „äll“ Selbstverständlich muss man dabei

dann zuerst an einen Laut, an eine Silbe denken, z.B. „el“, oder das englische „Al“ oder „elle“ oder ein sonstiges Wort DAS KLINGT WIE „äll“ aber nicht an eine „Spur „L.“ und fragen, wer ist „L.“

Sowas ist im Grunde Schildbürger-Niveau, „Stan und Olli“-Kriminalistik, aber als mir das auffiel, hatten Behörden und Medien gerade ein halbes Jahr schon mit diesem Nonsens gefahndet. Seitlich Kostproben, aber 2009 waren die Medien voll mit diesem Mega-Unsinn wie:

**„Nach Angaben des von der Polizei befragten Mädchens soll Michelle dabei gesagt haben, dass sie noch zu "L" gehen wolle. .... Die Ermittler prüften daraufhin Personen aus Michelles Umfeld, deren Namen mit L beginnen. Auch dies habe aber nichts Greifbares gebracht....“**



Später kam heraus, dass der Täter ein direkter Nachbar war und den Namen **Dani – el** trug. Die Freundin des Opfers hat bei Abschied aber offensichtlich beim Umdrehen einfach nur einen Teil des Namens mitbekommen. Die haarsträubend unsinnigen Verlautbarungen der Behörden stellten also nichts anderes als Fahndungs-VERHINDERUNG dar, die Sache mit der „Spur L.“ ohne die Wahrscheinlichkeit einer Silbe anzusprechen, war Irreführung in Potenz gewesen, so groß, dass ein Täter in direkter Umgebung des Lebensumfelds des Opfers nicht auffiel, weil er durch Behörden-Dummheit regelrecht geschützt war, was hier abließ war schon Straf- weil Fahndungsvereitelung. Zuerst versuchte ich damals freundlich zu helfen. Denn wie man oben im linken Artikel sieht, war der Hinweis des Bürgers auf den englischen Kurznamen bzw. Namens-TEIL (z.B. „Al-fons) Capone“) völlig vernünftig, „Al Bundy“ als BEISPIEL zu nennen war völlig OK, aber die Polizei scheint dieses vernünftige **Beispiel** aus eigener Dummheit als Verarschung aufgefasst zu haben, als ob es um Al Bundy persönlich ginge.

Am 15.02.09, also klar BEVOR der Täter sich stellte, schrieb ich dann an DGF.KDD-KPI.PD-LEIPZIG@Polizei.Sachsen.de : **..was den Zusammenhang von "L" und "Al" angeht scheint mir wirklich eine riesengroße Kommunikationspanne passiert zu sein, es wäre am Besten wenn die Polizei hier die Initiative ergreift und zeigt, dass sie hier selbst alles auf die Reihe bringt. Wenn ich nämlich das Gefühl hätte gar nicht verstanden zu werden, müßte ich mich weiterbemühen..**

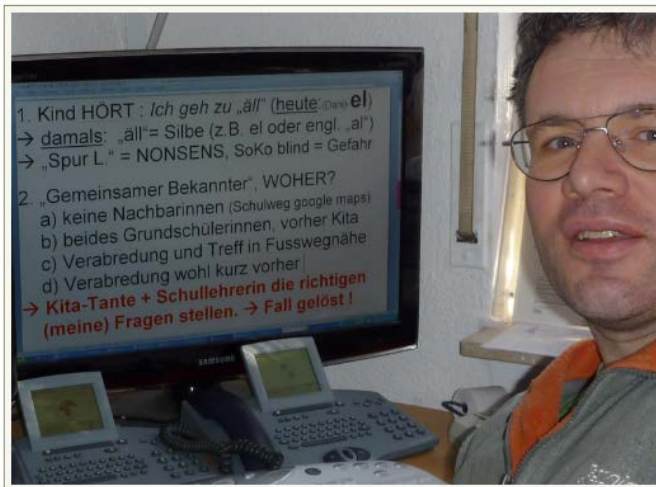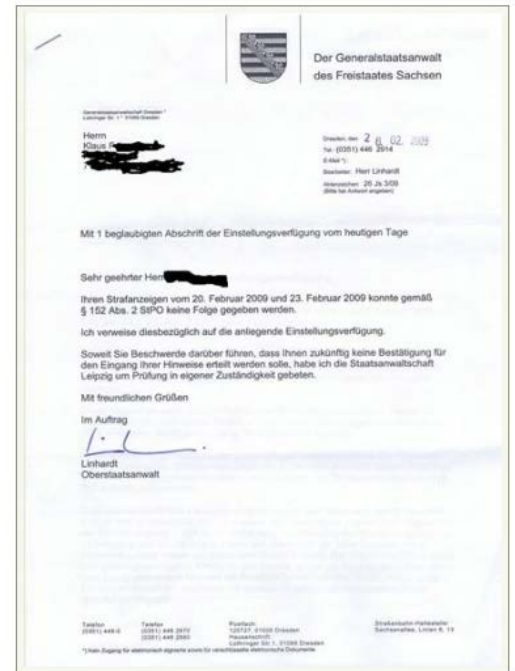Das war doch total kooperativ und freundlich, so wie ich auch zu den Ärzten immer zuerst sehr sehr freundlich war. ABER! Wenn das nichts nützt kommen die Phasen 2, 3, ... So auch hier. Als nächstes Appelle an verschiedene Polizeidienststellen von München bis Hamburg, um über Nothilfe um in Leipzig gesunden Menschenverstand zu wecken, ausserdem zu Mails an Landeskriminalamt Sachsen, sächsische Staatskanzlei, sächsisches Innenministerium, Bundesinnenministerium. So kam es am 18.02.09 zu

- 15 Mails an Kripo zw. München und Hamburg	- 4 Mails an die sächsische Staatskanzlei
- 5 Mails ans LKA Sachsen	- 2 Mails ans sächsische Innenministerium
	- 3 Mails ans Bundesinnenministerium

Als auch das nichts half und auch Medien nichts halfen, stellte ich, damit der Fall geprüft würde Anzeige gegen Soko wegen Strafvereitelung. Am 20.02.09 wurde bei der Generalstaatsanwaltschaft Dresden, Aktenzeichen 26 Js 3/09 Strafanzeige wegen Strafvereitelung gegen die Soko gestellt, die mit den seitlich dargestellten Schreiben am 26.02.09 jedoch abgelehnt wurde, Begründung: "Kein Vorsatz". Das habe ich auch nicht behauptet, aber ist "Strafvereitelung aus Unfähigkeit" etwa zulässig?

Nachdem also weder Polizei-Behörden, noch Ministerien, noch Medien hier etwas kapierten, machte ich mich an das nach menschlichem Ermessen eigentlich aussichtslose Unterfangen und versuchte tatsächlich selbst zu ermitteln. Und dann geschah das, was eigentlich einem Wunder gleichkommt. Ich fand durch kriminalistisches analytisches Denken heraus, dass die notwendigen Infos zur Lösung des Falles eigentlich alle bekannt und veröffentlicht waren. Nur niemand ausser mir hat sie richtig gedeutet und sich so in die Situation beim Abschied der Kinder u. die Intention ihrer Worte einfühlen können.

Bevor es ihrem Chef zu heiß wurde, hatte eine Bild-Reporterin großes Interesse an dem Fall, schrieb einen Artikel und bat um ein Foto, welches ich dann zwischen Tür und Angel kurz erstellte und worauf die Grundzüge meiner Analysen dargestellt sind:



Die Freundin hatte beim Abschied leider nur einen Wortteil und nicht den exakten Namen gehört, aber klar war, Michelle hatte offensichtlich mit ihrer Mitschülerin einen gemeinsamen Erfahrungshorizont in Bezug auf das, was mit der Silbe „äll“ gemeint war, ohne dass die Eltern verstanden haben, was damit gemeint war und gleichzeitig kann eine Verabredung mit einer 8-jährigen ohne Wissen der Eltern in aller Regel nur sehr kurzfristig erfolgen, also in der Schule in oder auf dem Schulweg. Somit war mit wenigen logischen Überlegungen klar, dass sehr viel dafür sprach, dass Michelles Mörder eine Vertrauensperson sein muss, die beide Kinder im Bereich der Schule kennengelernt haben und Michelle am Tattag dort getroffen hat.

Auf der Basis dieser logischen Überlegungen habe ich der Polizei eine konkrete Handlungsempfehlung gegeben, die sich später als 100 % zielführend bestätigt hat, aber eben aus Dünkel nicht nachvollzogen und schon gar nicht befolgt wurde.

Dass der Täter sich dann später schon ertappt fühlte und stellte, als seine gesamte Straße mit einem Standardschreiben nur zur allgemeinen Befragung vorgeladen wurde war reiner Dusek der Polizei, aber dabei kam eben heraus, dass ich die ganze Zeit recht hatte, der Täter lernte die Kinder als Praktikant in Kindergarten und Schule kennen, genau auf sowas wies ich als wahrscheinliches Szenario hin.

Ich hatte also in absolut unvorstellbarer Weise Recht behalten, ein Fall wo Hunderte Experten ein halbes Jahr lang nichts aber auch rein gar nichts zu Stande brachten und total beim Denken versagten wird von einem Laien gelöst. Aber nicht durch Zufall und Zu-Arbeit wie das Mitteilen einer verdächtigen Autonummer, sondern durch kriminalistische Denk-Leistung, indem der Laie gerade die Kernkompetenz der Kriminalisten besser kann, das analytische kriminalistische Denken.

Was den Ausgang des Falls Michelle angeht, wurde die Wahrheit bis heute unter den Teppich gekehrt. So als ob man den Wattestäbchenskandal bis heute vertuscht hätte indem man sagen würde, die Spur des „Phantoms“ hätte sich in Australien verloren...oder noch besser „auf dem Mond“. Was hier geschah ist ein nicht zu akzeptierender Betrug an der Öffentlichkeit,

Soweit vorab zum Kriminalistischen. Zum Fall Michelle u.a. werde ich dazu weiter hinten noch konkrete Detail erwähnen, indem ich aus einer Mail an alle Bundestags- und BW-Landtagsabgeordneten zitiere. Nun weiter beim Medizinischen:

Zuerst ein kurzer Rückblick und eine Aufzählung von beweisbaren Fakten. Beweise lasse ich dabei zuerst nur ausschnittsweise aufscheinen. Diese sogar noch unvollständige Aufstellung soll einen ersten Eindruck des serienartig auftretenden Denkversagens schon in der Zeit vor 2011 geben. Meine Mutter betreffend wiederhole ich einige dieser Aussagen weiter hinten dann ausführlicher. Beginnen möchte ich aber wegen des serienartigen Versagens bei meinem Vater.

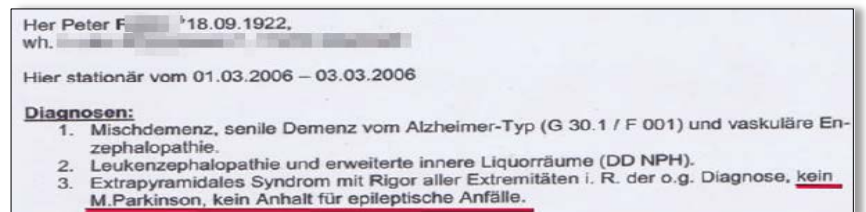
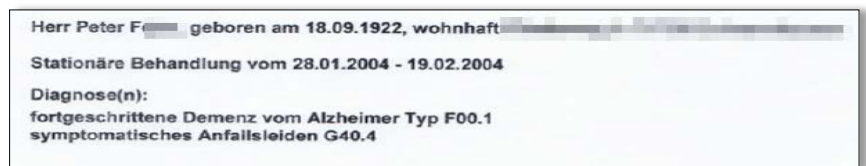
- 1.) Es ist Fakt, wie ich durch klareres Denken aufgedeckt habe, dass mein Vater jahrelang leidvoll und unter zuletzt starken Krämpfen gegen eine Krankheit be- bzw. misshandelt wurde, die er gar nicht hatte.

Und zwar von Ärzten und Fachärzten sowie dem Heimpersonal im xxxxxxxx wurde er gegen Parkinson behandelt, eine Krankheit die er laut der beiden Kliniken Weinsberg und Bürgerhospital Stuttgart gar nicht hatte. Man hielt mittlerweile die Symptome durch die falschen Medikamente (wie schlimme Krämpfe) für die Krankheit selbst. Die Aufdeckung dieser Panne war allein mein Verdienst, durch klares gesundes logisches Denken. Mehrmals rief ich gegen den Willen des mich auslachenden Pflegeheimpersonals den Notarzt, der nur mit den Achseln zuckte, bis mein Vater dann endlich ins Krankenhaus kam wo alles herauskam.

- 2.) Es ist Fakt, wie ich durch klareres Denken aufgedeckt habe, dass in der Klinik xxxxxxxx die nach Absetzung der falschen Medikamente sofort abklingenden Krämpfe versucht wurden mit einer aus dem Hut gezauberten neuen Krankheit (Epilepsie) zu erklären, die er ebenfalls gar nicht hatte. Dabei wäre er fast umgebracht worden.

Jahre bevor er dann letztlich zu Hause starb, hieß es bis ich die erneut falschen Medikamente verbot mehrmals, wir sollen zum Verabschieden kommen, mein Vater würde die Epilepsie-„Behandlung“ nicht länger überleben.

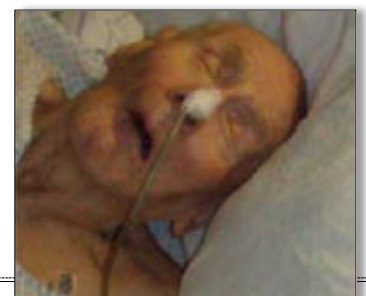Später stellte das yyyyyyyyyy klar, dass er gar nie Epilepsie hatte. Wir wollen keine Leidensverlängerung, aber auch keine auf Lügen aufgebaute Einschläferungs-Aktion mit dem Ziel Beweisvernichtung nur damit Fehler vertuscht werden können. Rechts zuerst der teils falsche Bericht aus xxxxxxxxxxxx, dann Korrektur aus d. yyyyyyyyyy Beide sagen zurecht kein Parkinson, xxxxxxxxxxxxxxx jedoch „sah“ um die vorherige Körperverletzung durch die Krämpfe nach falschen Medikamenten zu kaschieren, plötzlich ein nicht vorhandenes „Anfallsleiden“, das das Bürgerhospital später ausschloss.



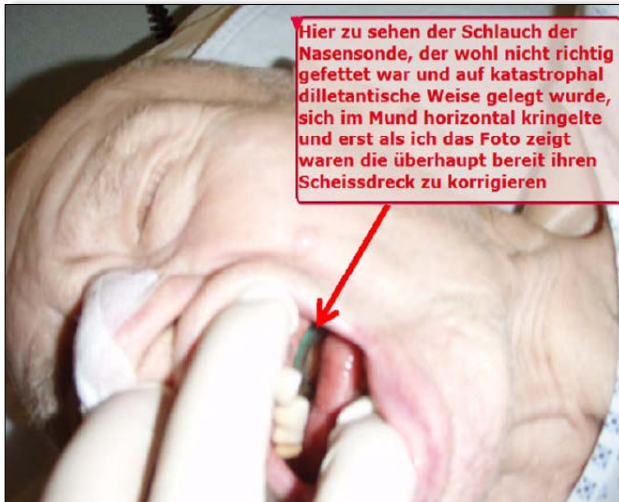- 3.) Es ist Fakt, wie ich durch klareres Denken aufgedeckt habe, dass in allen 3 weiteren Heimen in denen mein Vater im Anschluss war, hirnrissige Denkfehler am laufenden Band produziert wurden.

Z.B. stellte ich am Wochenende fest, dass er Augentropfen die er zweimal täglich bekommen sollte, laut Plan nun schon 4 Tage nicht bekommen hatte. Zur Rede gestellt sagte die Pflegekraft, dass man warten würde, bis er die Augen aufmacht. Jedoch waren die Tropfen dazu da, dass die Augen nicht verkleben, was aber geschehen war, er konnte seine Augen schon tagelang gar nicht mehr öffnen...man hätte die Kruste längst aufweichen müssen. Oder man gab ihm anstatt etwas Joghurt den er gut schlucken konnte trockenen Kuchen an der er fast ersticke.. Oder ich musste feststellen, dass meinem Vater Flüssignahrung in den Magen gepumpt wurde, während es ihm oben wieder aus dem Mund herauslief, wo man es zwar mit Handtüchern auffing und wegwarf, aber auf diese Weise wurde eben der Zufuhr-Plan erfüllt. Nur nichts denken und nichts fühlen....

Sofort stellte ich den Wahnsinn ab, liess mir die Protokolle geben und stellte selbst fest, dass mein Vater schon viele Tage keinen Stuhlgang mehr gehabt hatte. Ich veranlasste dann über den Arzt eine Krankenhauseinweisung und dort wurde per Röntgen die totale Blockade bewiesen. „Man presste in der Dummheit etwas rein, wo wegen Schlamperei längst nichts mehr durchging.“ Und viele weitere leidvolle Fehler auf der Basis von zuerst Denkversagen, Einmal wurde mein Vater ins Krankenhaus gebracht weil er keine Nahrung mehr vertrug. Dort aber pumpte man ihn zuerst voll und als er erbrach rammte



man ihm dilettantisch und schlecht gefettet einen Schlauch über die Nase in den Magen und liess blutige Brühe darüber wieder ablaufen. Dass der Schlauch aber da bis ich das erkannte den Magen gar nicht erreichte, merkte ausser mir keiner. Erst als ich ein Foto des sich im Mund kringelnden Schlauches machte und dem Personal zeigte, erst dann geschah etwas.



Hier zu sehen der Schlauch der Nasensonde, der wohl nicht richtig gefettet war und auf katastrophal dilettantische Weise gelegt wurde, sich im Mund horizontal kringelte und erst als ich das Foto zeigt waren die überhaupt bereit ihren Scheissdreck zu korrigieren

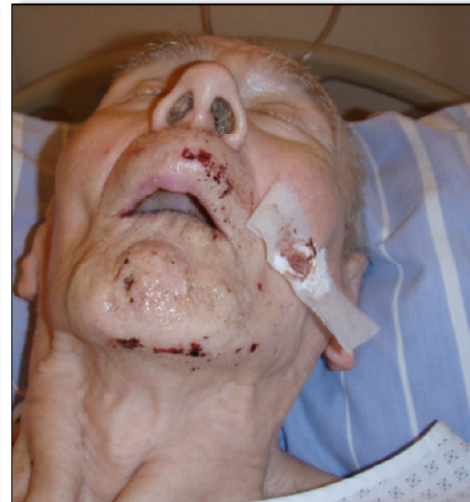
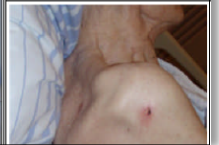
Bild 3.2.6.1

Ihm wurde quasi das ganze Gesicht zerschnitten, sowas ist kein „Versehen“ sondern als das noch frisch war, war das ein Blutbad im ganzen Gesicht und vor lauter Blut sah diese Foltermagd schon nichts mehr, trotzdem schnitt und schnitt sie weiter.

Oder Thema Dekubitus. Nach wenigen Tagen im Krankenhaus hatte seinen zu Hause von uns makellos gepflegte Haut sofort Dekubitus.



- 4.) Es ist Fakt, wie ich durch klareres Denken aufgedeckt habe, dass meine Mutter und ich 2008 bei zwei Fachärzten und einer Klinik mit einem akuten Schlaganfall meiner Mutter abgewiesen wurden. Man wollte es auf allgemeine „Demenz“ schieben, obwohl ich ausdrücklich darauf bestand, dass es um ein akutes Ereignis ging und meine Mutter vorher total klar war. Als der Schlaganfall dann am gleichen Tag nach der vorherigen Abweisung in der nächsten Klinik diagnostiziert wurde, war er schon zu alt um optimal behandelt zu werden.

Sehr geehrte Frau Kollegin, sehr geehrter Herr Kollege,  
wir berichten über Frau [Name], die sich vom 26.02.2008 bis 08.03.2008 zum I. Mal in unserer stationären Behandlung befand.

**Diagnosen:**  
Hinterer Mediainfarkt II mit sensomotorischer Aphasie  
arterieller Hypertonus  
Diabetes mellitus Typ II  
Hypothyreose  
Z.n. Mamma-CA

**Labor:**  
anbei

**Weitere Befunde:**  
**MRT Schädel ohne Kontrastmittel (dgf. am 26.2.2008 16:54)**  
Relativ deutliche fronto-temporal betonte Hirnatrophie, Encephalopathie mit fleckigen bis flächenhaften vorwiegend periventrikulären Entmarkungen. Jetzt Signalanhebung in FLAIR-Schichten im hinteren Mediaversorgungsgebiet links mit kräftiger Diffusionsstörung. Fleckige kortikale Diffusionsstörung auch im Temporallappen. Keine Blutung nachweisbar, keine Raumforderung.

Sie lehnt demenzielle Fiktivität vehement ab und dankt  
→ ist selbst dysphagisch (im eCT keine jedoch in bildliche).  
→ ihrer ausführlichsten Berührung, unvollständiger Fortkörper-  
statis (ausser der letzten Berührung), so wenig, die für  
Pat. zu ZAPS, will eine hist. Infusion um 500ml

Am 26.02.2008 erst gegen 17 Uhr wurde der Schlaganfall per MRT dann in einer weiteren Klinik entdeckt, eine Behandlung mit Lyse fand jedoch nicht statt, da der Schlaganfall dazu bereits zu alt sei.

Damit ist nachgewiesen, dass dieser Schlaganfall sich in einer akuten Phase befand, als meine Mutter und ich nachts um 3 Uhr aus der Notfallabteilung einer Klinik mit stroke-unit weggeschickt wurden obwohl ich ausdrücklich auf den Verdacht auf Schlaganfall hinwies. Einen Zustand, der mich als Angehörigen so alarmierte dass ich mit meiner Mutter nachts um 3 Uhr die Klinik aufsuchte und klar den Verdacht auf Schlaganfall äusserte, einfach als Demenz abzutun entsprang purer ärztlicher Phantasie. Und für eine Demente, erschien sie ihm dann eben noch relativ orientiert...und so schrieb er im Kurzbericht handschriftlich Nebenstehendes.

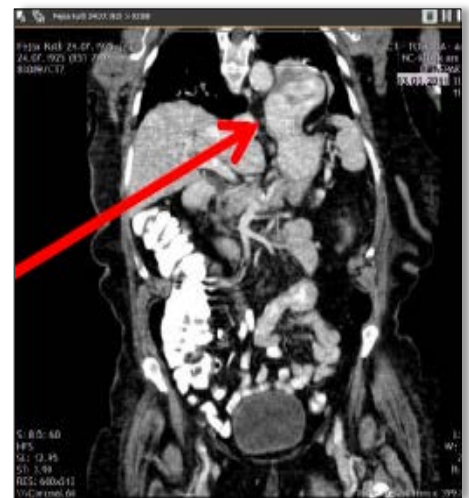
Der Arzt bestätigte dabei selbst, dass ich Demenz-Phantasien vehement ablehnte, aber ich schaffte es bei mehreren Ärzten nicht, sie mit Argumenten aus überheblich und ohne richtig zuzuhören, vorschnell ausgedachten Phantasien zu holen.

- 5.) Es ist Fakt, wie ich durch klareres Denken aufgedeckt habe, dass meine Mutter nach dem Schlaganfall wochenlang sowohl in der Klinik Winnenden als auch der Reha-Klinik Ludwigsburg mit Medikamenten behandelt wurde, gegen die sie allergisch war und mit Durchfall reagierte. Wochenlang hatte meine Mutter Durchfall, sie bekam schon Kaliumtabletten wegen dem Elektrolytverlust, aber in beiden Kliniken schaute keiner nach der Ursache. Bis ich den Hausarzt rief, aber der sprach ebenfalls von Darmgrippe. Da fragte ich ihn ausdrücklich, welches der neuen Medikamente Magenprobleme machen könnte und wie man es probeweise austauschen könne. Dann erst bekam meine Mutter anstatt Aggrenox das Medikament Plavix und das Problem war gelöst. Nur durch mein Denken, denn niemand sonst kam von alleine von seinem Irrweg ab. Im Bild der Bericht von Winnenden über den Kaliummangel wo in diesem und im nächsten Krankenhaus alle zu dumm waren die Ursache zu sehen und zu beheben. Anstatt ihr Unwohlsein bei ständiger Übelkeit und Durchfall zu erkennen, war man zu DUMM, fabrizierte nur Psychogelaber und wollte sie mit Psycho-Medikamenten behandeln.

Bei auffallender depressiver Stimmungslage begannen wir mit Mirtazapin (Remergil)-Medikation, stellten sie jedoch nach Wunsch des Sohnes wieder ab.  
Außerdem fiel eine Hypokaliämie auf, die momentan mit Kalium-Ionen (Kalinor-Brausetabletten) behandelt wird. Wir bitten Sie um eine erneute zeitnahe Elektrolytenkontrolle.  
Wir haben Frau F. zwecks Rehamassnahmen in geriatrischen Klinik Alt-Württemberger Allee

- 6.) Es ist Fakt, wie ich durch klareres Denken aufgedeckt habe, dass in der Zeit nach dem Schlaganfall anfangs nicht vorhandene Schluckprobleme meiner Mutter eben NICHT auf den Schlaganfall zurückzuführen waren, sondern sie zu allem anderen auch noch eine schwere Hernie/upside-down-stomach hatte.

Der Hausarzt hat erst auf meinen ausdrücklichen Wunsch gegen seine eigene Einschätzung einer Untersuchung zugestimmt, bei der das dann herauskam. Das war zuerst eine Röntgenbreischluckuntersuchung im Jahr 2008 die das schon ergab, später kam es dann auch zu einem CT bei dem man sah, wie der Magen in den Brustraum gerutscht war. Man sieht auf dem seitlichen Bild in schwarz oben auf der linken Seite die Lunge in normaler Größe und Position und auf der anderen Seite sieht man die Lunge zusammengequetscht und dort wo der Pfeil hinzeigt die Lunge total verdrängend den Magen hochgerutscht (hell dargestellt). Dieser schreckliche Zustand war dann auch der Anlass für die OP im Jahr 2011. **Dort wurden dann von über 7 Kliniken hintereinander unzählige weitere katastrophale Fehler gemacht. Nicht nur einfache Pannen wie ein vergessener Tupfer, sondern ein ums andere Mal DENKFEHLER die sogar ich als Laie erkannte, wo man aber auch nach meinem ausdrücklichen Hinweis weiter auf den Denkfehlern beharrte.**



Im Folgenden nun nach dieser Einleitung in 3 Teilen folgende Informationen

**Teil 1, Seite 8-79, Die medizinische Odyssee 2011 und Experten-Denkversagen in Auszügen**

**Teil 2, Seite 80-81, Unser Anliegen und unser Appell**

**Teil 3, Seite 82-95, Die nicht aufgearbeiteten schweren Denkpannen in bundesweiten Kriminalfällen**

**TEIL 1 Die medizinische Odysse 2011 und Experten-Denkversagen in Auszügen**

**1.1 Vorgeschichte: Schlaganfall am 26.02.2008**

Meine heute 86-jährige Mutter war bis 26.02.2008 völlig selbständig und altersentsprechend fit. Rechts dazu nach einem selbständigen Arztbesuch am 11.02.2008 eine nachher zu Hause gefertigte Gedankennotiz meiner damals völlig uneingeschränkt selbständigen Mutter. Die Gedankennotiz zu Hause deckt sich völlig mit den mir vorliegenden ärztlichen Aufzeichnungen während des Besuchs in der Praxis.

11.2.08 Ultraschall Dr. [Name] DR 140/80  
Milz - vergrößert  
Leber - mäßige Grösse  
Zyklus (Niere) 3 1/2 cm.  
Schilddrüse: Wächst wieder  
Meine Grösse: 149 cm!!!!  
Wiederholung der Untersuchung:  
August 2008

Dann erlitt sie gegen 2,00 Uhr am 26.02.2008 einen Schlaganfall. WÄHREND dessen vorheriger TIA-Phase (Vorphase des Schlaganfalls mit klaren Anzeichen. Wenn hier schon richtig behandelt wird, läßt sich eine irreversible Schädigung noch vermeiden) und der Akutphase des Schlaganfalls selbst, suchte ich mehrere Fachärzte und auch eine Klinik mit strokeunit mit meiner Mutter auf. Dabei sagte ich stets klar, dass ich wegen einem Verdacht auf Schlaganfall mit meiner Mutter komme. Mehrere (Fach-)Ärzte jedoch unterstellten damals völlig aus ihrer eigenen Phantasie heraus ohne richtig zuzuhören oder etwas nachzuprüfen Demenz und der akute Schlaganfall blieb unbehandelt.

Sehr geehrte Frau Kollegin, sehr geehrter Herr Kollege,  
wir berichten über Frau [Name], die sich vom 26.02.2008 bis 08.03.2008 zum 1. Mal in unserer stationären Behandlung befand.

**Diagnosen:**

Hinterer Mediainfarkt li mit sensomotorischer Aphasie  
arterieller Hypertonus  
Diabetes mellitus Typ II  
Hypothyreose  
Z.n. Mamma-CA

**Labor:**

anbei

**Weitere Befunde:**

MRT Schädel ohne Kontrastmittel (dof. am 26.2.2008 16:54)  
Relativ deutliche fronto-temporal betonte Hirnatrophie. Encephalopathie mit fleckigen bis flächenhaften vorwiegend periventriculären Entmarkungen. Jetzt Signalanhebung in FLAIR-Schichten im hinteren Mediaversorgungsgebiet links mit kräftiger Diffusionsstörung. Fleckige kortikale Diffusionsstörung auch im Temporallappen. Keine Blutung nachweisbar, keine Raumforderung.

Sie lehnt Demenzliche Entscheidung vehement ab - d. d. d. d. d. d. d.  
es gibt Willkür (im CT hat jedoch keine).  
→ Herz angeborene Berührung, uneffektives Fortkörper-  
stehen (aber keine Berührung), & niedrig. Defekt  
Pot. zu ZOPS, will überhört. Infusion in 500ml

Am 26.02.2008 erst gegen 17 Uhr wurde der Schlaganfall per MRT dann in einer weiteren Klinik entdeckt, eine Behandlung mit Lyse fand jedoch nicht statt, da der Schlaganfall dazu bereits zu alt sei.

Damit ist nachgewiesen, dass dieser Schlaganfall sich in einer akuten Phase befand, als meine Mutter und ich nachts um 3 Uhr aus der Notfallabteilung einer Klinik mit stroke-unit weggeschickt wurden obwohl ich ausdrücklich auf den Verdacht auf Schlaganfall hinwies. Einen Zustand, der mich als Angehörigen so alarmierte dass ich mit meiner Mutter nachts um 3 Uhr die Klinik aufsuchte und klar den Verdacht auf Schlaganfall äusserte, einfach als Demenz abzutun entsprang purer ärztlicher Phantasie. Und für eine Demente, erschien sie ihm dann eben noch relativ orientiert...und so schrieb er im Kurzbericht handschriftlich Nebenstehendes.

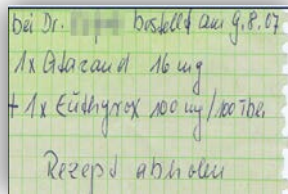


Der Arzt bestätigte dabei selbst, dass ich Demenz-Phantasien vehement ablehnte, aber ich schaffte es bei mehreren Ärzten nicht, sie mit Argumenten aus überheblich und ohne richtig zuzuhören, vorschnell ausgedachten Phantasien zu holen.

Dieser Vorgang wiederholte sich später VIELMALS , deshalb gebe ich d. Dokumentation d. **Katastrophe** hier etwas Raum. (So war es auch danach weder die Klinik noch die Reha-Klinik die trotz dort substituierten plötzlichem Kaliummangel (Durchfälle) die Allergie gegen das Aggrenox erkannten, sondern ich wies es nach, wieder und wieder und leider und gegen Widerstände ich. Das ist die bisherige Realität! Keine Einzelfälle!)



**1.2. Vorgeschichte: NACH dem Schlaganfall 08**

Nach dem Schlaganfall war meine vorher völlig selbständige Mutter ein Pflegefall. Rechts dazu ein Versuch ihren Namen zu schreiben vom 07.03.2008. Dies wurde auch nie mehr besser. Zum Vergleich nochmal die Schrift zwei Wochen vor dem Apoplex, gleich wie auf dem grünen Zettel ½ Jahr vorher.



Durch den Schlaganfall wurde meine Mutter „kindlich“ und unselbständig, körperlich erholte sie sich mit der Zeit recht gut und im Folgenden einige Fotos um sich ein Bild des Zustands damals machen zu können.



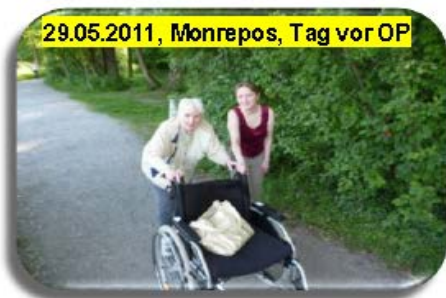Sommer 2008, Terrasse



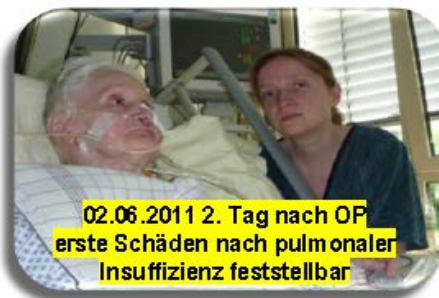Sommer 2009, Schwarzwald



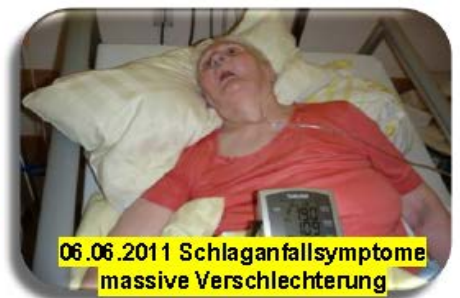Sommer 2010, Tierpark



29.05.2011, Monrepos, Tag vor OP

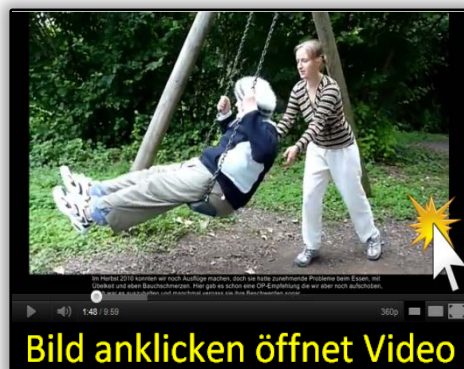

02.06.2011 2. Tag nach OP  
erste Schäden nach pulmonaler  
Insuffizienz feststellbar




06.06.2011 Schlaganfallsymptome  
massive Verschlechterung

In diesem Zusammenhang gibt es auch folgendes Video, welches sich, wenn sie dieses Dokument am PC online lesen, durch anklicken des folgenden Bildausschnitts des Videos links automatisch öffnet



Im Video <http://www.youtube.com/watch?v=E2q3PEbVVtw> gibt es Infos zu diversen Fragen, so zum allg. Zustand, aber auch wie es mit dem Schlucken damals war, was ja heute ein Hauptproblem ist.

Denn das Grauenhafte ist: Konkrete Folgen der missglückten OPs 2011 werden von Einigen wahrheitswidrig versucht schuld-verdrängend dem Schlaganfall 2008 zuzuordnen. Nach der Katastrophe 2008 jetzt weitere Aktionen Gesundheit und Würde meiner Mutter durch unwahre Verdrehungen zu beschädigen.



## 2.1. Vor der 1. OP am 22.03.2011

Direkt nach dem Schlaganfall gab es KEINERLEI Schluckstörungen.

Nach einigen Monaten jedoch verschluckte sich meine Mutter gelegentlich bei grober Kost. Der damalige Hausarzt und andere wollten dann einen oberflächlich betrachtet theoretisch möglichen Zusammenhang zum Schlaganfall sofort absolut setzen.

Ich bestand aber auf der Betrachtung der konkreten Genese und dass direkt nach dem Schlaganfall selbst KEINERLEI Schluckstörung auffiel.

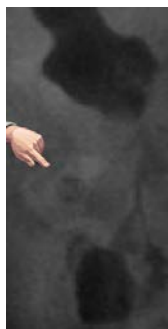Deshalb bestand ich auf einem Rö-Breischluck (s. links) bei der dann die Fachärzte auch keinen Zusammenhang zum Schlaganfall

ansprachen sondern es jetzt nur um die Hernie ging. Der Hausarzt jedoch, der die Breischluckuntersuchung im Grunde für überflüssig hielt und fest von einer Ursache der Schluckbeschwerden im Rahmen des Schlaganfalls ausging, war anhaltend und nachtragend sauer, dass ich auch hier mit der Diagnose der Hernie erneut bestätigt wurde. Doch solange meine Einschätzungen ständig durch glasklare Befunde bestätigt wurden, konnte er nicht mehr tun als es zumindest als reine Zufallserfolge meinerseits abzutun.

Zu solchen Bestätigungen gehörte auch ein ebenfalls ausschliesslich auf meine konkrete Anfrage gemachtes CT Anfang März 2011, da sich die Beschwerden meiner Mutter beim Schlucken ab 2011 nicht mehr im vorher bekannten Rahmen bewegten, sondern stark zunahmen. Dabei wurde dann auf meine Initiative eine weitere Verschlimmerung im Bereich der Speiseröhre festgestellt, aus einer Hernie wurde ein Thorax-Magen bzw. upside-down-stomach.

Eine OP-Empfehlung je nach Leidensdruck bestand schon seit einer Magenspiegelung im Herbst 2010, jedoch war es erst im März 2011 nach zunehmenden Beschwerden und einer beim CT festgestellten Raumforderung am Pankreaskopf soweit, eine erste invasive Massnahme zu planen, auch mit der Hoffnung daraus dann bei einer Verbesserung dere Schmerzen nach einer OP der Hernie Rückschlüsse darauf ziehen zu können, was man sich nun an weiterer belastender Diagnostik des Pankreas sparen kann, wenn es ihr nach der Fundoplicatio allgemein wieder gut gegangen wäre.

**Ausblick:** Die dann erfolgte 1. OP war zuerst ein Reifall und dann die 2. OP (des Rezidiv) eine Katastrophe.



Meine Mutter konnte nach einer zeitweiligen Besserung plötzlich eine Woche nach der OP in der Klinik über Nacht nicht mehr schlucken und nicht mehr sprechen und stellen Sie sich vor, 7 (SIEBEN) Kliniken schafften es nicht diese links abgebildete Breischluckuntersuchung hinzubekommen sondern produzierten stattdessen Psychodiagnosen, meine Mutter WOLLE nicht schlucken...

ICH habe dann meine Mutter aus der 7. Klinik geholt und die links zu sehenden Bilder kamen ambulant auf MEINE expliziten Hinweise zustande, das Kontrastmittel per Sonde zu applizieren.

**Dabei zu sehen, der OP-Clip der Fundoplicatio im Bereich der Stenose.**

**Klinik:** Z.n. Schlaganfall, Schluckbeschwerden V.a. Aspiration.

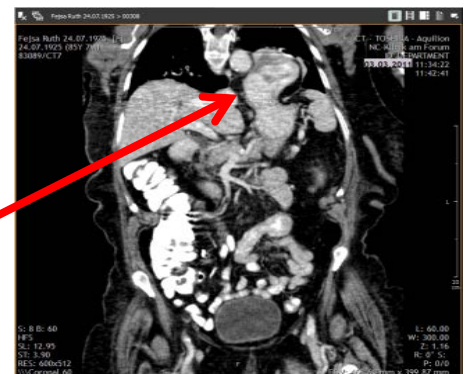
**Methode:** Dynamische Schluckstudie mit hoher zeitlicher Auflösung, Ösophagus in Doppelkontrast, Barium

**Befund:**

Verzögerte Einleitung des Schluckaktes mit Hin-und Her Bewegungen des Bolus im Mund. Der Bolus kann dann nur durch eine Kopf-Nick-bewegung nach dorsal geschoben werden. Der weiche Gaumen schließt komplett ab, das Zungenbein hebt sich regelrecht nach cranial und ventral und die Glottis kippt über 90°, keine Aspiration. Zeitgerechtes Öffnen des Ösophagus sphinkters. Kein Pouch, keine Divertikel, keine Schleimhautsegel. Im weiteren Verlauf weit gestellter, spastischer Ösophagus teils mit Korkenzieheraspekt. Große Hiatusgleithernie daher verzögerter Kontrastübertritt

**Beurteilung:**

1. Gestörte orale Einleitung des Schluck, der Bolus kann nur mit einer Kopfeignung nach dorsal geschoben werden, weiterer Verlauf dann regelhaft
2. Hier keine Aspiration
3. kein Zenkerdivertikel, keine Stenose
4. weiter spastischer, teils korkenzieherartig imponierender thorakaler Ösophagus mit verzögerten Übertritt, keine Stenose
5. große Hiatusgleithernie



### 3.1. Die 1. OP am 22.03.2011 und danach

Nachdem unter 2.1 dargelegt wurde, wie es zur 1. OP kam, hier Details zu dieser lapraskop. Fundoplicatio.

Um die **Möglichkeit ein Netz einzulegen**, ging es bei nebenstehendem Termin. Das war ein Vorschlag den ich sogleich ausdrücklich begrüßte.

Als dann gesagt wurde man mache das „**wenn es NÖTIG ist**“

#### Operationsvorbereitung:

Termin: 18.3.11 um 10<sup>00</sup> Uhr

#### Anmeldung im Erdgeschoss in der Patientenaufnahme

Bitte mitbringen:

- Versicherungskarte Ihrer Krankenkasse
- Einweisungsschein von Ihrem Arzt
- Befunde, soweit vorhanden

Sorgfältige Hautdesinfektion. Steriles Abdecken. Stichincision cranial des Nabels, Einbringen der Veressnadel, nach Semm'scher Probe Anlegen des Capnoperitoneums. Einbringen des 10 mm Optiktrokar und der Optik. Nach Cholecystektomie findet sich eine Netzadhäsion zum ventralen Peritoneum, die nicht weiter hindert, der weitere diagnostische Rundblick bleibt unauffällig, der Hiatus ist zunächst nicht einsehbar. Vom rechten Mittelbauch werden zwei 5 mm-, vom linken Mittelbauch ein 10- und ein 5 mm-Arbeitstrokare eingebracht. Zunächst einmal Einbringen des Leberretraktors und Anheben des linken Leberlappens, der Hiatus kann jetzt eingesehen werden, es besteht eine ordentliche Hiatushernie, die Funduskuppe liegt im Thorax. Da die Milz an die Hernie herangezogen ist, wird jetzt zunächst einmal die große Krümmung befreit, ausgehend vom Mikulicz'schen Punkt wird magennah präpariert, die Gastricae brevis werden bis hinauf zur Funduskuppe durchtrennt. Dann kann das Peritoneum am Bruchlückenrand incidiert werden, sukzessive wird der peritoneale Bruchsack aus dem Thorax mobilisiert, bis er komplett frei ist und der Magen problemlos ins Abdomen zurückverlagert werden kann. Die beiden Zwerchfellschenkel lassen sich jetzt komplett darstellen, es zeigt sich, dass die eigentliche Bruchlücke gar nicht so groß ist, die Zwerchfellschenkel sind kräftig und es wird mit nicht resorbierbarem Ethibond die hintere Hiatoplastik angelegt. Das verbleibende Foramen wird mit einem Magensonden-Bougie kalibriert. Die mobilisierte Funduskuppe lässt sich problemlos hinter dem Ösophagus auf die rechte Seite bringen und an den Ösophagus adaptieren, mit zwei weiteren nicht resorbierbaren Nähten wird eine 270 Grad Fundoplicatio nach Toupet angelegt. Nach abschließender Kontrolle auf Bluttrockenheit Entfernen der Arbeitstrokare unter Sicht, Entfernen des Capnoperitoneums und des Optiktrokar. Einzelknopfnähte der Fascie, Donati-Rückstichnähte der Haut. Steriler Verband.

sagte ich vor Zeugen ausdrücklich, dass ich das in jedem Fall gemacht haben möchte, also „**wenn es MÖGLICH ist**“

In der OP wurde dann jedoch entgegen meinem Willen **KEIN** Netz verwendet. Hier der OP Bericht:

Durch diese OP kam es zu keiner Zeit zu einer Verbesserung.

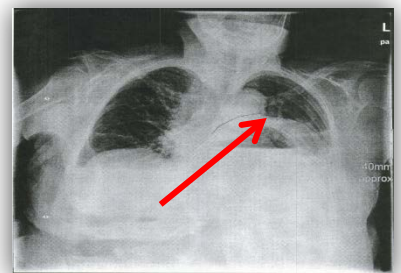
Die Angaben des 1. OP-Berichts werden von mir aus folgenden Gründen in Zweifel gezogen:

- 1.) Im Bericht der 2. OP am 30.05.2011 steht:

...der Magen komplett ins Abdomen verlagert werden. Es kann nunmehr die Magensonde bis in den Magen vorgeschoben werden. Eine Fundoplicatio ist nicht zu erkennen. Zur Präparation war ein kleiner Lobus am

- 2.) Trotz schriftlicher Aufforderung, wurde eine Röntgenkontrolle des OP-Erfolgs **VERWEIGERT**.

- 3.) Eine wenige Tage nach der Entlassung dann in einer anderen Klinik durchgeführte Röntgenaufnahme zeigte bereits das Rezidiv, dieses bereits am Entlassungstag dokumentieren zu können wurde mit der **AUSDRÜCKLICHEN** Weigerung ein Röntgenbild zu machen aktiv verhindert und meine Mutter ihrem Schicksal überlassen mit dem Rezidiv. Deutlich sieht man wie der Magen dort liegt wo die Lunge hingehört, die gar keinen Platz mehr hat.



Der geistige und ausser der Magensache sonstige körperliche Zustand meiner Mutter war vor und nach der 1. OP unverändert gut. Keinerlei Verdacht auf Schlaganfall.

#### 4.1. Die 2. OP am 30.05.2011

##### Vorbemerkungen:

Ohne mir eine Mitwirkung zu ermöglichen wurde dort in einer weiteren Klinik die erste postoperative Röntgenuntersuchung in den Sand gesetzt.

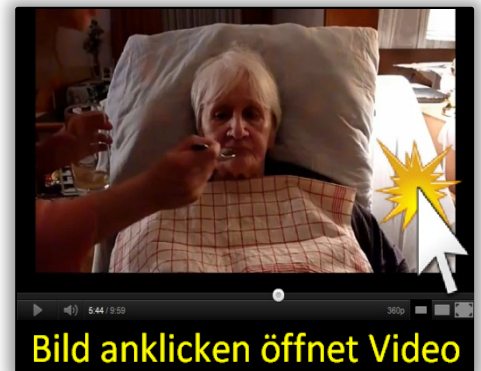Dann bekamen wir dort einen Termin für eine OP des Rezidivs, welcher am Tag der OP als wir schon mit dem Koffer angerückt waren, kurz und lapidar abgesagt wurde. Dass Gleiche passierte bei Ersatztermin, eine große Schickane war das für uns.

Nachträglich erscheint es denkbar dass diese schlechte Sonderbehandlung etwas mit unserer aus echter Sorge und sachlich keineswegs falscher Kritik an der damaligen Blutdrucksituation zu tun haben könnte.

Jedoch verlief damals noch alles friedlich und es war weder begründet noch Recht wie mit uns dort auf sachliche Kritik hin umgegangen wurde.

Das war aber eine große Klinik mit gutem Ruf, doch nach zweimaliger kurzfristiger Terminabsage nach monatelanger Wartezeit entschieden wir uns den Eingriff in einer anderen Klinik durchführen zu lassen.

**Die Notwendigkeit der 2. OP**, ist wiederum im schon genannten Video zu sehen und wie schon beim letzten Zitat dieses Videos auf der Seite vorher, hier nun erneut wieder ein Ausschnitt von einer bestimmten Stelle innerhalb des Videos und in der Online-Version dieses Dokuments öffnet sich nach anklicken des Bildes dieses Video sofort an der richtigen Stelle wo dieser screenshot aufgenommen wurde.

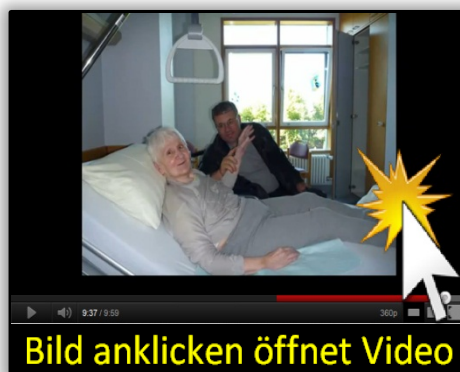
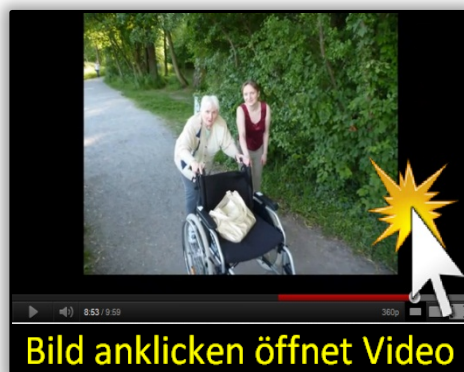
Das Thema beginnt im Video bei Minute 5:08, dort eine Erklärung und dann bei Minute 5:44 der Moment wo zu sehen ist wie sie auf schon sehr wenig Flüssigkeit hin plötzlich Probleme hat. Das besserte sich laut 24-Std. Pflegekraft jedoch in den letzten Tagen vor der 2. OP, als diese schon vereinbart war. Aber da in der Vergangenheit immer mal wieder vorgekommene Schwankungen ohne dauerhafte Verbesserung blieben, wurde dem von uns nichts Entscheidendes mehr zugeschrieben.

So kam es zu der 2. OP am 30.05.2011.

*Hinweis:* Die Videos auf dieser Dokument-Seite führen alle zu einem bereits bekannten Video, aber jeweils gezielt an eine andere Stelle dort. Es gibt hier im Gesamtdokument aber noch diverse weitere Videos, mit anderem Inhalt.

Auf anklickbare Weise unten Aufnahmen des Zustand direkt vor der OP. Im Folgenden ist der anklickbare screenshot links vom Tag vor der OP bei einem Ausflug wo meine Mutter ihren Rollstuhl noch 50 m weit selbst schob und das nächste Bild ist v. Tag der OP 1 Stunde vor dem Eingriff



Diese Aufnahmen zeigen gut den ZUSTAND meiner Mutter vor der OP und auch den Kontrast zu den katastrophalen Verschlechterungen danach.

## OP-Bericht der 2. OP

Die 2. OP war eine offene Fundoplicatio, die 1. OP war eine lapraskopische Fundoplicatio nach Toupet. Rollstuhl noch 50 m weit selbst schob und das nächste Bild ist v. Tag der OP 1 Stunde vor dem Eingriff im KH.

<b>OPERATIONSBERICHT</b>		Telefon: [REDACTED]
		Telefax: [REDACTED]
		E-Mail: [REDACTED]
		01.06.2011 [REDACTED]
<b>Vom:</b> 30.05.2011 11:13		
<b>Name:</b> [REDACTED]		
<b>Station:</b> Interdisziplinäre Intensiv		
<b>H.A.:</b> [REDACTED]		
<b>E.A.:</b> [REDACTED]		
<b>Diagnosen:</b>		
Paraösophageale Hernie		
<b>Operation:</b>		
Verschluss der Hernie mit Netzplastik und Fundoplicatio		
Resektion eines Leberläppchens		
Biopsie von Pankreaslymphknoten		
<b>1. Operateur</b> [REDACTED]		
<b>1. Assistent</b> [REDACTED]		
<b>2. Assistent</b> [REDACTED]		
<b>1. Instrumentierer</b> [REDACTED]		
<b>1. Springer</b> [REDACTED]		
<b>Anästhesist:</b> [REDACTED]		
<b>Anästhesieverfahren:</b> -		
<b>Bericht:</b>		
Bei der Patientin war vor 3 Monaten auswärts laparoskopisch die Fundoplicatio durchgeführt worden, es war zum frühzeitigen Rezidiv gekommen. Vereinbarung ist die offene Operation.		
<p>Nach sterilem Abdecken Oberbauchquerlaparotomie, Öffnen des Peritoneums, Lösen einiger Verwachsungen des großen Netzes. Lösen von Verklebungen am Unterrand des linken Leberlappens, dann Durchtrennen des Ligamentum hepatis und Freilegen des Hiatus. <u>Es zeigt sich nun, dass größere Anteile des Magens die gesamten Funduskuppe intrathorakal liegen.</u> Löse einiger Verklebungen des Meso mit der Milz, bis diese frei beweglich ist. Die kleinen Magenvenen waren, bis auf einen Ast, bereits durchtrennt. Mobilisieren des Fundus und eines Teils des Magens aus dem Mediastinum. Aufgrund der Vernarbungen ist die Präparation sehr aufwendig. Die Funduskuppe wird stumpf von der Pleura abgeschoben. Nach vollständiger Präparation kann der Magen komplett ins Abdomen verlagert werden. Es kann nunmehr die Magensonde bis in den Magen vorgeschoben werden. <u>Eine Fundoplicatio ist nicht zu erkennen.</u> Zur Präparation war ein kleiner Lobus am Hinterrand des linken Leberlappens entfernt worden. Dies war erforderlich, um die geplante Netzplastik durchführen zu können. Nach vollständiger Präparation Verschluss der Zwerchfelllücke mit Mersilene-Einzelknopfnähten, dann Herstellen einer doppelt genähten Fundoplicatio mit Prolene-Nahtmaterial. Einbringen eines teils beschichteten Netzes nach Zuschneiden der Öffnung für den Ösophagus. Das Netz kommt plan zu liegen und wird mit Einzelknopfnähten fixiert. Die Situation erscheint nunmehr stabil, der Magen zeigt eine Tendenz in den Thorax zurückzuwandern. Inspektion des Magens, der keine Öffnung des Lumens zeigt. Mobilisieren des Duodenums nach vorne, so dass der Pankreaskopf erreicht wird. Palpation des Pankreaskopfes an typischer Stelle, ein Tumor ist hier nicht zu tasten. Es wird ein dem Pankreas aufliegender vergrößerter Lymphknoten entfernt und zur histologischen Untersuchung eingesandt. Nachdem kein sicherer Palpationsbefund vorliegt, wird auf die Inzision des Pankreas verzichtet. Inspektion der Leber und des übrigen Bauchraumes, hier werden keine Auffälligkeiten, insbesondere kein Tumor, festgestellt. Reposition des Darmes und des großen Netzes, schichtgerechter Bauchdeckenverschluss, Hautnaht über subcutane Redondrainage, steriler Verband.</p>		
[REDACTED] Chefarzt		

**Dazu folgende weitere Informationen:**

**1.) Brief vor der OP an den Hausarzt**

Sehr geehrte Kollegen,

besten Dank für die Vorstellung von Frau [REDACTED] zur Frage der Operation bei großer Zwerchfellhernie. Im März 2011 war die Fundoplicatio laparoskopisch durchgeführt worden. Es war unmittelbar postoperationem zum Rezidiv gekommen.

Ich meine, dass eine Shouldice-Netzplastik unumgänglich ist.

Nebenbefundlich war ein hyperdenses Areal im Pankreaskopf aufgefallen. Hier besteht der Verdacht auf ein Carcinom sowie die Indikation zur Biopsie, die dem operativen Eingriff vorgenommen werden kann.

Wir vereinbarten den 30.05.2011 als Termin für die Operation.

Ich habe das erforderliche Labor abgenommen und habe Frau [REDACTED] eine Verweilkanüle am rechten Arm belassen. Über diese kann vorübergehend i.v. ernährt werden, z.B. KarbiVen 24 h oder ein vergleichbares Präparat.

Über den Verlauf werden wir wieder berichten.

**2.) Brief der Intensivstation a) „akute pulmonale Insuffizienz“ b) guter Kostaufbau**

**Kurzarztbrief**

Datum: 03.06.2011

[REDACTED]  
[REDACTED]

Sehr geehrte Kollegen,

wir berichten über oben genannte Patientin, die sich vom 30.05.2011 bis zum 03.06.2011 bei uns in stationärer Behandlung befand.

**Diagnosen:**

Hernia diaphragmatica mit Einklemmung, ohne Gangrän

Akute Blutungsanämie

Nicht näher bezeichnete Demenz

Akute pulmonale Insuffizienz nach nicht am Thorax vorgenommener Operation

**Prozeduren:**

Fundoplicatio offen chirurgisch abdominal

Verschluss Hernie Hiatus oesophageus bei Rezidiv mit alloplastischem Material offen chirurgisch

Nicht resorbierbares Material mit antimikrobieller Beschichtung für Gewebeersatz und

Gewebeverstärkung (Zusatzkode)

Transfusion von Vollblut, Erythrozytenkonzentrat und Thrombozytenkonzentrat: Erythrozytenkonzentrat:

1 TE bis unter 6 TE

Monitoring von Atmung, Herz und Kreislauf ohne Messung des Pulmonalarteriendruckes und des

zentralen Venendruckes 8

Intensivmedizinische Komplexbehandlung (Basisprozedur):

**Therapie und Verlauf:**

Nach Hernioplastik des Diaphragmas erfolgte die Verlegung der beatmeten, hypothermen, hämodynamisch stabilen Patientin auf die CIN. Nach Erreichen der Normothermie erfolgte die Extubation. Wegen Anämie wurde eine Transfusion von 2 Ek-s durchgeführt. Wegen Restkompression der Lunge (Dysatelektase) wurde Atemgymnastik CPAP, NIV im Verlauf durchgeführt. Die zunächst träge Peristaltik wurde angeregt und geblähtes Abdomen wurde wieder weich mit regelrechten DG.

Der orale Kostaufbau funktioniert gut.

Die Pat. wird auf die AC-Station hämodynamisch stabil und fieberfrei zurück verlegt.

**Die Zeit nach der 2. OP in der H.-Klinik 1**

**Vorbemerkungen:**

Nach der 2. OP befand sich meine Mutter in der nun insgesamt 5. Klinik seit der 1.OP. Darunter waren bis dahin vor allem kürzere Aufenthalte wie unter 3.1 angesprochen.

Diese Kliniken zählte ich in später gar nicht mit, sondern begann bei der 2. OP wieder neu zu zählen. Deshalb nenne ich die Klinik der 2.OP nun die H.-Klinik 1, den Begriff besser verstehen werden Sie bald.

Nachdem meine Mutter von der Intensivstation auf Normalstation verlegt wurde und dort mit ihrer Privatpflegerin als Begleitperson zusammen war, ging es ihr am 4. und 5.Juni gar nicht so schlecht und sie konnte in beiden Tagen größere Mengen Nahrung und Tee selbst oral zu sich nehmen. Dann jedoch kam es zur Katastrophe.....

5.1.1 Flüssigkeitsbilanz

Glas : 150 ml  
Tasse : 200 ml  
Schnabelbecher : 200 ml  
Suppe : 200 ml

Datum	Uhrzeit	Einfuhr	getrunken	Ausfuhr	Hand- zeich.
3.6.11	16 <sup>02</sup>	200ml H <sub>2</sub> O			
3.6.11	20 <sup>30</sup>	200 ml H <sub>2</sub> O			
		$\Sigma$ 400			
4.6.11	13 <sup>30</sup>	<del>200 ml</del>			
	14:56	8x 200 ml. (H <sub>2</sub> O + TEE + SUPPE - 400 ml.)			
		100 ml. ENERGY DRINK = 1700 ml.			
	17:17	5x 200 ml. + 1x 150 ml. TEE (100 ml. SUPPE + 200 ml. PUDDING) = 450 ml.			
		$\Sigma$ 450 ml.			
5.6.11	15.50	350 ml. SUPPE 1200 ml. H <sub>2</sub> O 250 ml. INFUSION 500ml Jono 3200 ml			
6.6.11		500 ml Jono 500 ml Jono + NaCl 100 ml NaCl 1000 ml. INFUSION			

Am 04. u. 05.06.11 konnte meine Mutter noch essen und trinken und war nicht angeschwollen. Dann trat durch übertriebene Abführung in Kombination mit unnötiger Entwässerung die herbeigeführte Auszehrung auf, dann der Absturz und DANN auch Wassereinlagerungen durch Kreislaufschwäche. Aber DANN ÜBERHAUPT KEINE ENTWÄSSERUNG mehr und meine Mutter schwoll an, anstatt Therapien sanft und zur rechten Zeit und in sinnvoller Kombination mit anderen Massnahmen.

Und nie wäre unsere zur UNTERSTÜTZUNG meiner Mutter anwesende Pflegerin auf die Idee gekommen, dass sie die offizielle Krankenakte des Krankenhauses führen soll. Wir gingen davon aus, dass die eigentliche Dokumentation des Krankenhauses im Stationszimmer geführt wird und den von den Krankenschwestern schlampig geführte und nur sporadisch abgezeichnete Zettel verstand die Pflegerin als zu ihrer eigenen Orientierung.

Hier

und

Hier

daher nur Notizen unserer Pflegerin, die aber widersinnig interpretiert wurden, als habe sie selbst eine "Infusion" gegeben. Und was für "Infusionen" sollte das denn gewesen sein, die man widersinnig zur Bilanz adierte ???





5.1.3 Kombination aus Brutalo-Abführung kontraproduktiv kombiniert mit unsinniger Entwässerung

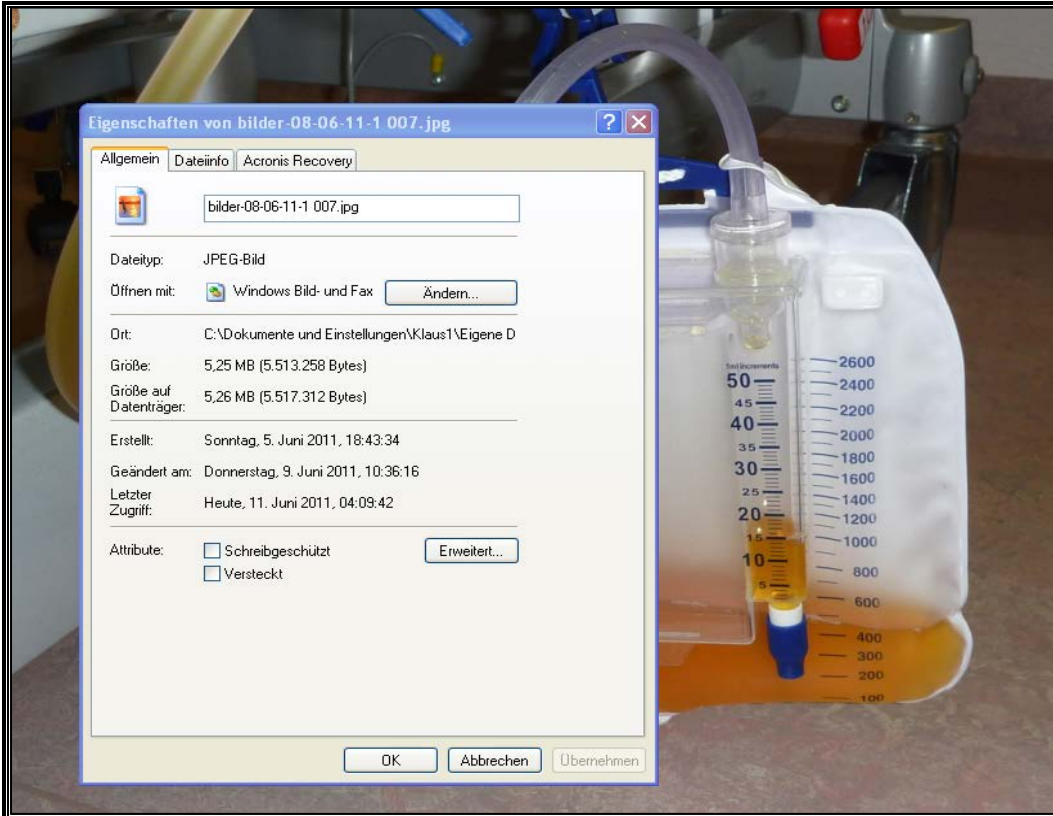


Bild 5.1.3.1

Diese Aufnahme ist vom Abend des 05.06.2011, 18:43

Ich war bei meiner Mutter von ca. 10 Uhr bis ca. 23:00 Uhr. In der Zeit von Mittag bis ich dann am späten Abend ging, stagnierte die Ausfuhr bei 500-600 ml.

Solange ich dort war, bemühte ich mich (teils vergeblich) darum dass meine Mutter Infusionen bzw. Flüssigkeit bekommt.

Als ich gegangen war, wurde ihr dann jedoch sogar Flüssigkeit entzogen.

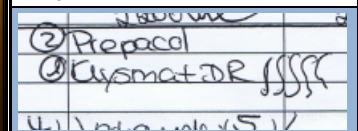
Meine bereits durch den Durchfall geschwächte und dehydrierte Mutter ohne Ödeme wurde unsinnigerweise gegen 24 Uhr entwässert mit 3 A Lasix 20 mg und am Morgen waren im Urinbeutel laut Akte 2500 ml. (siehe hier S. )

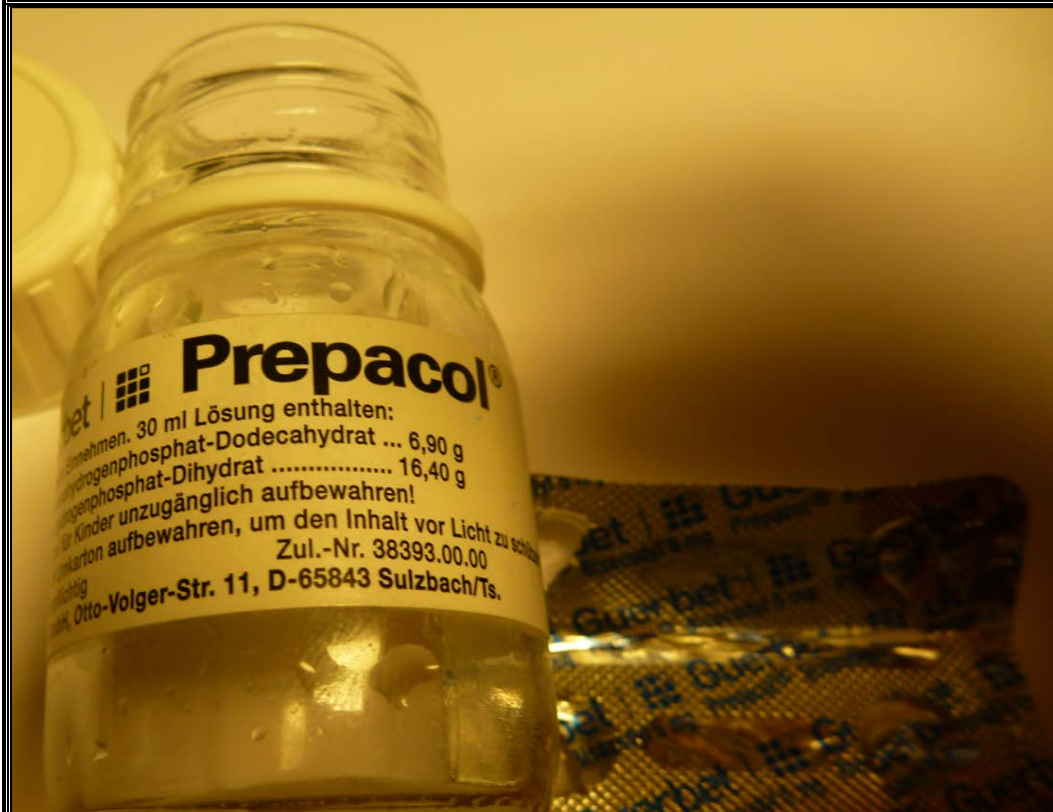

Bild 5.1.3.2

Links im Bild die leeren Packungen des Abführmittels Prepacol, zu dessen Gabe unsere Pflegerin gezwungen wurde.

Im folgenden Feld ein kleiner Ausschnitt des handschriftlichen Eintrags aus dem Teil der Krankenakte, der hier in der Anzeige auf Seite 3 dargestellt ist.



Wie man sieht, wurde auch noch ein Klysma gemacht. Das sind alles brutale Methoden.

Normal ist es so, dass der Stuhl zuerst auf sanfte Weise mit Mitteln wie Movicol weich gemacht wird.

Und zwar rechtzeitig, dann funktioniert es auch..

5.1.4 Blutwerte nach der Trocknungsaktion

Pat.: [blurred]

**Kumulativbefund**

Auftragsnummer	Referenzbereich	Einheit	13011669	13011856	13012041	13012173	13012468	13012788	13012982
Probenentnahmedat.			31.5.2011	1.6.2011	2.6.2011	3.6.2011	6.6.2011	7.6.2011	8.6.2011
Probenentnahmezelt			06:00	06:00	06:00	06:00	08:00	08:06	08:53

**HÄMATOLOGIE**

	Referenzbereich	Einheit	13011669	13011856	13012041	13012173	13012468	13012788	13012982
Leukozyten	4,0 - 9,0	tsd/ $\mu$ l	21,9	23,8	21,4	17,0	14,9	16,1	15,4
Erythrozyten	3,9 - 5,3	mill/ $\mu$ l	4,64	3,98	3,46	3,65	3,58	3,40	3,22
Hämoglobin	11,2 - 15,7	g/dl	13,2	11,1	9,5	10,4	10,1	9,8	9,2
Hämatokrit	36 - 46	%	40,2	34,9	30,7	32,6	32,2	31,0	29,5
MCV	80 - 96	fl	86,6	87,7	88,7	89,3	89,9	91,2	91,6
MCH	28 - 33	pg	28,4	27,9	27,5	28,5	28,2	28,8	28,6
MCHC	33 - 36	g/dl	32,8	31,8	30,9	31,9	31,4	31,6	31,2
Thrombozyten	150 - 400	tsd/ $\mu$ l	277	281	285	335	363	366	380
Lactat	5 - 16	mg/dl	13,60		14,50	11,80			

**GERINNUNG**

	Referenzbereich	Einheit	13011669	13011856	13012041	13012173	13012468	13012788	13012982
Quick	70 - 120	%	71		* 37	64	97		100
INR			1,20		1,95	1,28	1,02		1,00
PTT	26,4 - 37,5	sec	52,6		42,3	33,8	24,7		27,1

**KLINISCHE CHEMIE**

	Referenzbereich	Einheit	13011669	13011856	13012041	13012173	13012468	13012788	13012982
Kreatinin	0,6 - 1,1	mg/dl	0,72		1,31	1,14	0,70	0,72	
Harnstoff	10 - 50	mg/dl	23		60	59	34	40	
Gesamteiweiss	6,6 - 8,7	g/dl			4,6				
Krea-Clearance nach MDRD	90 -	ml/min	82		41	48	84	82	
Glucose im Serum	60 - 110	mg/dl							
GOT	0 - 35	U/l				24			
GPT	0 - 35	U/L				18			
Y-GT	0 - 40	U/L				41			
CK	26 - 192	U/L							
CKMB	7 - 25	U/L							
Gesamtbilirubin	0 - 0,8	mg/dl							0,44
Alk. Phosphatase	35 - 105	U/L				97			
Lipase	73 - 393	U/l				47			
Natrium	135 - 145	mmol/l	135	139	140	142	141	141	140
Kalium	3,6 - 5,1	mmol/l	4,7	3,6	3,5	3,8	2,2	2,6	2,4
Calcium	2,12 - 2,52	mmol/l	2,01	1,98	1,86	1,92	1,88	1,95	1,96
C-reaktives Protein	0 - 0,6	mg/dl	6,1	13,5	11,2	7,3	1,0	1,1	1,5
Troponin I	0 - 0,1	ng/ml							
Procalcitonin	0 - 0,4	ng/ml			1,96				

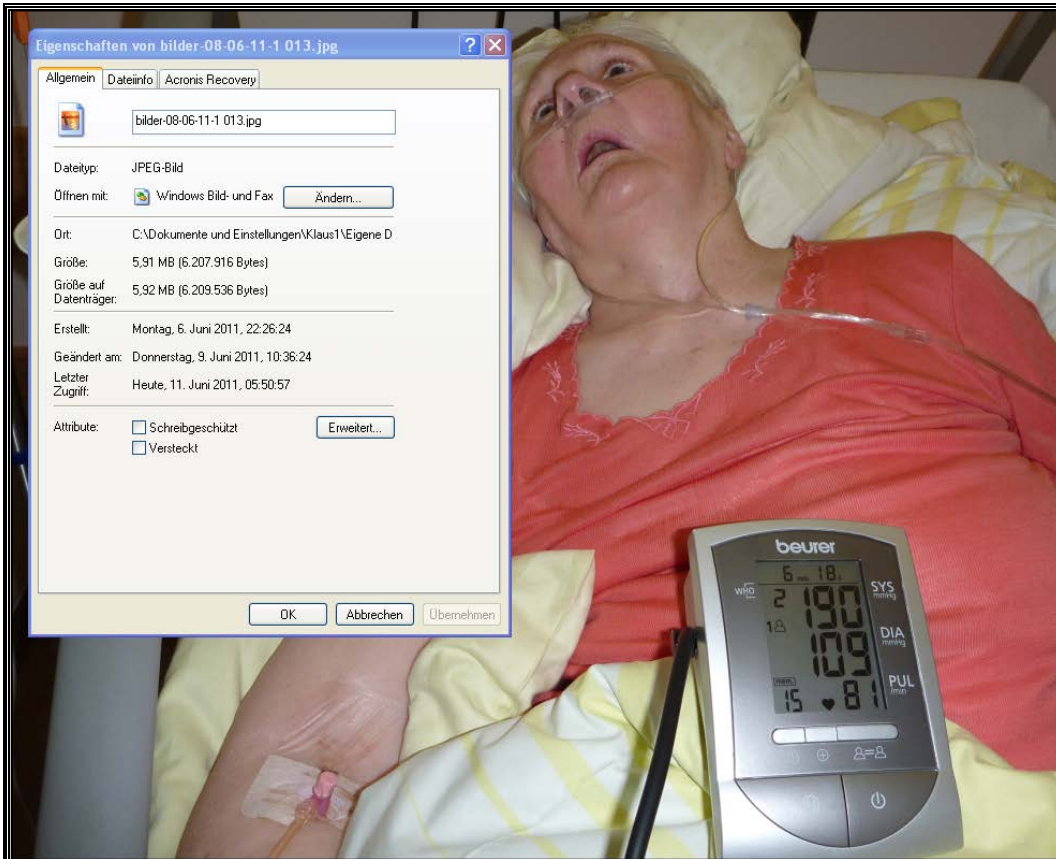**Bemerkungen**

13012041 Quick kontrolliert

2.6.2011, 06:00

Hier der anhand des Kaliummangels dokumentierte Absturz bei meiner Mutter, hervorgerufen durch die besagten, bereits jedem gesunden Menschenverstand widersprechenden Fehlbehandlungen.

5.1.5 Blutdruckproblematik



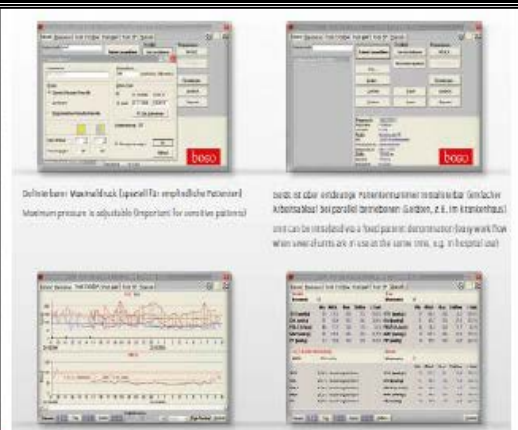
**Bild 5.1.5.1**

Diese Aufnahme ist vom Abend des 06.06.2011, 22:26

Nachdem meine Mutter nach der Misshandlungsaktion nicht mehr sprechen, trinken und essen konnte, konnte sie natürlich auch ihre Blutdruckmedikamente nicht nehmen. Dadurch stieg ihr Blutdruck stark an.

Unsere Pflegerin und ich wiesen das KH-personal mehrmals auf die Problematik hin und gaben als nichts unternommen wurde Nitro-Spray. Das senkte den Blutdruck kurzzeitig und in der Zeit haben dann die Krankenschwestern manchmal gemessen und obwohl wir ausdrücklich sagten was vorausgegangen war, sahen sie nur den erniedrigten Wert.

Oder unser Blutdruckmessgerät wurde kritisiert und die Werte ignoriert.



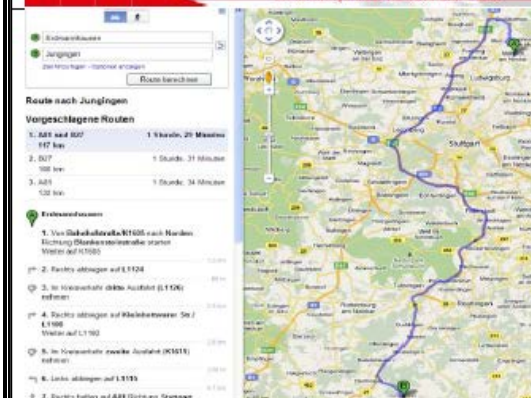
**Bild 5.1.5.2**

Unser Blutdruckmessgerät ist gute Patienten-Qualität. Das wurde jedoch nicht ernstgenommen und so sah ich mich gezwungen ein Gerät zu kaufen, das ernst genommen werden muss.

Dazu wählte ich das Beste was auf dem Markt ist, für ca. € 1200,- „Premium-Qualität für Arzt und Klinik“, ein programmierbares Gerät das auch die NASA in ihren Weltraumlaboris einsetzt, das Auswertungen am PC ermöglicht, vor allem aber entsteht durch die Messreihen eine zusätzliche Aussage-Qualität.

Wäre das „übertrieben“, so wurde ich dazu gezwungen.

Um das Gerät angesichts meiner schlecht versorgten Mutter möglichst rasch einsetzen zu können, fuhr ich zur Abholung des Geräts beim Hersteller 250 km.



5.1.6 Schlaganfall

**Geriatrischer Schwerpunkt - Befund**

Anfordernde Stelle [Redacted]  
 Anf. Fachabteilung Innere Medizin Gastroenterologie u. Nephrologie, Telefo [Redacted]  
 Leistende Stelle Funktionsbereich Geriatrischer Schwerpunkt, Telefon: 0 [Redacted]  
 Angef. Unt./Lstg. Logopädie  
 Durchgf. Unt./Lstg. Logopädie

Übersicht aufrufen

**Befund** Dysphagie  
**Beurteilung** Kommunikation eingeschränkt möglich, Patientin antwortet nicht, hält Blickkontakt; Daniels- Test positiv: Speichelsee im Mund: Zunge leicht nach vorn: orale Verarbeitung auffallend, Tee wird nicht aufgenommen, Flüssigkeit fließt aus dem Mund oder bleibt im Mund stehen; KKH stark verzögert: alle 2-3 Min.  
**Empfehlung** log. Behandlung Stimulation intra- und extra - oral  
**Befundet am** 10.06.2011

[Redacted]  
 Sprach-, Sprech- und Schlucktherapeut/-in

**Bild 5.1.6.1**

Hier vorausblickend eine logopädische Beurteilung im nächsten Krankenhaus.  
 Meine Mutter zeigte ab dem Morgen des 06.06.2011 die Symptome eines Schlaganfalls.  
 In der Verursacher-Klinik versuchte man darauf so wenig wie möglich einzugehen und auch in der nächsten Klinik wurde erst mit Verspätung reagiert.  
 Hier der logopädische Befund am 10.06.2011

pathologischen Hinweise. Eine Überprüfung des Schluckaktes war in Ermangelung der Kooperation der Patientin nicht möglich. Seitens des HNO-Arztes erfolgte daher die Empfehlung zur Anlage einer PEG-Sonde. Diese Möglichkeit wurde dem Sohn bereits ausführlich geschildert, wird jedoch von ihm kategorisch abgelehnt.

**Bild 5.1.6.2**

In der Verursacher-Klinik wurde diese Problematik nur am Rande behandelt.  
 Die Situation wurde überhaupt nicht ernst genommen und anstatt ein Rö-Breischluck durchzuführen wurde so getan wie:  
 „Die Patientin hat keinen Puls mehr, na wenn sie keine Lust mehr hat mit dem Herz zu schlagen, können wir auch nichts machen....“

### **5.1.6 Der Auftakt der Odyssee**

Letztlich lag meine Mutter apathisch und ohne sprechen oder schlucken zu können im Bett. Nachdem ich die Situation anhand der Unterlagen etwas verstanden hatte verlangte ich ein konstruktives Gespräch mit den Verantwortlichen der Klinik.

Nachdem dieses Gespräch fruchtlos verlief und ein Dr. E. sogar ausdrücklich ablehnte mit mir über „medizinische Dinge“, also den Zustand meiner Mutter, zu sprechen, galt es kurzfristig eine Verlegung anzustreben und dabei zu hoffen dass sich die Umstände verbessern, was jedoch nicht der Fall war.

Die erste Verlegung, also nach H.-Klinik 2, fand dann am 08.06.2011 statt und im Folgenden eine kurze chronologische Übersicht die ich erstellt hatte beim Wechseln von H.-Klinik 5 nach H.-Klinik 6, die aber hier informativ einzufügen ist bevor ich mit den Details fortfahre.

---

#### Oktober 2010:

OP-Empfehlung nach Gastroskopie wegen riesiger Hernie, Leidensdruck da jedoch noch nicht groß genug, wir wollten es zuerst vermeiden.

#### Ab 2011:

Stärkere Schmerzen, ganz neue, verstärkte Beschwerden mit Übelkeit, stärkeren Schmerzen etc.  
Deshalb:

#### Anfang März 2011:

CT-Abdomen, Befund: Raumforderung am Pankreas, Verdacht auf Tumor.

Empfehlung: ERCP, Hausarzt warnt jedoch vor Risiken, deshalb wurde der Beschluss gefasst, mit der Fundoplicatio etwas zu beheben, was ohnehin Probleme macht und dann zu schauen, was an Beschwerden übrigbleibt.

Daher:

#### 22.03.2011:

Fundoplicatio laparoskopisch, erfolglos, der Magen rutschte sofort wieder hoch, riesige Hernie/up-side-down-stomach und schlechter als vorher. Ab hier Herz beeinträchtigt und Entwässerungs-Medikamente notwendig, Herz sonst gut.

#### April 2011:

Konzil Pankreaszentrum: Verdacht-Diagnose auf der Basis des bekannten CT von Anfang März:

Höchstgradiger Verdacht auf Pankreas-Tumor. Jedoch: Tumormarker negativ.

#### April/Mai 2011:

ERCP mit Stent-Einbringung. Später weiterer Versuch einer Ultraschall-Untersuchung während Spiegelung, jedoch alles ohne klares Ergebnis, keine Besserung sondern eher Beginn einer mässigen Leukozytose.

#### 30.05.2011

2. Fundoplicatio, offene große OP

Dabei auch Gewebeprobe am Pankreas, Ergebnis: Kein Tumor.

#### 04.06.2011

Verlegung von Intensiv auf Station am 03.06.11, seit OP teilweise Reconvaleszenz, jedoch an diesem Tag Diagnose Lungenentzündung.

Gleichzeitig 2450 ml Aufnahme oral, Tee, Suppe, Pudding.

Ebenfalls an diesem Tag: Ohne rechtzeitige Movicolgabe im Laufe der Woche, an diesem Tag dann 30 ml Prepacol und zusätzlich 4 mal 5 mg Prepacol Tabletten.

Darauf starker Durchfall und viel Flüssigkeitsverlust bis einschliesslich 05.06.11.

---

05.06.2011

Auf meine Bitte meiner Mutter den Flüssigkeitsverlust auszugleichen, Gabe von 3 Ampullen zu je 20 mg Lasix, also unsinnig Entwässerung während des bestehenden Flüssigkeitsmangel. (und ohne jedes Ödem)

06.06.2011

Ab dieser unsinnigen Entwässerungsaktion Kalium am 06.06.2011 bei 2.2, abgefallen von 3.8 am 03.06.2011. Ab 06.06.2011 zuerst nicht mehr schlucken, sprechen, also auch nicht mehr trinken. Darauf Blutdruckproblematik wegen Wegfall der oralen Aufnahme.

Begründete Kritik an der Behandlung wurde abgeschmettert, darauf Krankenhauswechsel mit Vermerk im entlassenden Arztbrief bzgl. Notwendigkeit eines Abdomen CT zu Abklärung der anhaltenden Leukozytose.

Im zweiten KH dann zuerst Einigkeit, Vereinbarung von Gastroskopie und Abdomen-CT. Dort Diagnose der 1. Logopädin: Kann zur Zeit nicht schlucken

09.06.2011

Gastroskopie durchgeführt, dabei Befund:

Stark oedematös-erythematöse Schleimhaut mit multiplen Ulcera cardianah.

Darauf wurde das CT als nicht mehr benötigt angesehen und entgegen der Vereinbarung nicht durchgeführt

12.06.2011

Starke Schmerzen und massive Verschlechterung bei meiner Mutter, dennoch ausdrückliche schriftliche Verweigerung das CT durchzuführen durch den diensthabenden Arzt, es habe ausdrücklich KEINE Indikation.

Darauf Verlegung gegen ärztlichen Rat in ein drittes Krankenhaus. Dort umgehend Diagnose des großen Pleuraerguss per CT-Diagnose, die dort so wie im ersten KH als notwendig erkannt wurde.

Darauf Drainage von bereits am ersten Tag 1300 ml blutigem Erguss.

Antibiose und Schmerztherapie (Dipidolor)

18.06.2011

Mit der Drainage des Erguß, verbesserte sich das Beschwerdebild bzgl. des Schluckens, meine Mutter konnte wieder schlucken, was auch von der 2. Logopädin dann im mittlerweile dritten KH bestätigt und so diagnostiziert wurde.

Jedoch weitere Bauchbeschwerden und Schmerzen, deshalb liess ich mir einen Ausdruck der Medikamentenliste geben.

Sofort erkannte ich: Es fehlt seit einer Woche JEGLICHER Magenschutz TROTZ bestehender und diagnostizierter schwerer Magenentzündung und multiplen Geschwüren.

Aufdeckung dieser weiteren schweren Panne durch mich, Hinweis durch mich an die Behandler, und ab da bekam sie 2 mal täglich 40 mg Pantozol. Weitere Pannen im .....hospital, bereits für die Gastro abgesetztes Plavix wurde einen Tag davor bei einer ärztlichen Panne wieder angesetzt, ich sah jedoch rechtzeitig die große (im Vergleich zu Atacand) rosa Tablette mit der 75 drauf und gab wieder Bescheid.... UND SO WEITER...

Nach der Diagnose, dass meine Mutter logopädisch gesehen wieder schlucken kann, wurde nicht erkannt dass sie es zwar vom Mund in die Speiseröhre bekommt, aber offensichtlich eine Engstelle oder Spastik im Bereich der Speiseröhre den Weitertransport in den Magen verhindert und meine Mutter massiv leidet.

Als die Behandler mit ihrem Latein am Ende waren unterstellten sie, dass meine Mutter „könne, aber nicht wolle“. Darauf „Druck“ auf meine Mutter plus Psycho-Unterstellungen entgegen klarer Willenserklärungen und so keine gemeinsame Basis mehr auch im dritten KH, denn auf Video dokumentiert hat sich meine Mutter ausdrücklich gegen solche Unterstellungen verwahrt.

Sie spricht aber nicht (mehr) mit jedem, deshalb u.a. ist unsere Privatpflegerin als Begleitperson so wichtig, neben der akuten Aspirationsüberwachung und Hilfe in so Situationen (verschluckt sich heute am eigenen Speichel)

28.06.2011

Gastroskopie im vierten KH. Engstelle (nach Fundoplicatio) im Cardia-Bereich festgestellt, jedoch keine Erklärung warum das Schlucken von Flüssigkeit problematisch sein soll. Stent sei OK.

Hinweis des KH, dass mit dieser Untersuchung die Möglichkeiten dieses KH ausgeschöpft wären, deshalb einvernehmliche Verlegung ins 5. Krankenhaus.

Dort Abbruch einer Breischluckuntersuchung durch die Untersucher wegen Unmöglichkeit und Aspirationsgefahr. Hätte man mir von der Untersuchung Bescheid gesagt, hätte ich meiner Mutter da noch etwas verabreichen können, denn zu dem Zeitpunkt im Zimmer noch Kleinmengen zu schlucken möglich, allerdings zunehmende Verschlechterung des Schluckens seit Beendigung der Behandlung des Pleuraerguss.

Später Abend des 04.07.2011

An diesem Tag nachmittags Gastroskopie mit Erweiterung der Engstelle, jedoch keinerlei Verbesserung. Ich erfahre jetzt erst von einem am 01.07.2011 bereits diagnostizierten AUSGEPRÄGTEN Pleuraerguß. Das passt total zur genau gleichen Schluckproblematik zur Zeit des vorherigen Pleuraerguß.

Aussage des Arztes: Der Pleuraerguss solle konservativ über Entwässerungsmedikamente behandelt werden. Die wurden aber abgesetzt, weil, das Kalium zu tief gefallen war.

Also wird der Pleuraerguß zu Zeit nicht behandelt, eine Drainage wurde vom Stationsarzt abgelehnt.

Auf meine heutige (05.07.2011) Ablehnung eines unter diesen massiv verschlechterten Umständen unsinnigen zweiten Breischluckversuchs wurde mir gesagt, dass es nun keine Vertrauensbasis mehr gäbe.

Daraufhin sehe ich mich nun veranlasst, eine weitere Verlegung anzustreben.

Der akute Pleuraerguss und die offensichtlich wie bereits beim letzten Mal höchstwahrscheinlich damit zusammenhängende Spastik/"Undurchlässigkeit" im Speiseröhrenbereich ist absolut unbehandelt.

=====

**Die Horror-Odyssee kam jedoch erst am 21.07.2011 und zwei H.-Kliniken sowie eine Blutvergiftung später zu ihrem Höhepunkt und nahm dort auch ein (damals) vorläufiges Ende.**

Diese hier eingefügte Chronologie, die ich beim Wechsel von der 5. zur 6. H.-Klinik erstellt habe und die den damaligen Wissensstand zeigt, wollte ich nachdem sie nun man vorliegt nur schon mal hier einfügen, dass bevor weitere Details kommen ein ungefährender Gesamtüberblick zumindest über diese Periode möglich ist.

## 5.2. H.-Klinik 2

Bevor wir zur H.-Klinik 2 wechselten schrieb ich dort diese freundliche Mail.

### 5.2.1 Vorab die Mail an die Ärzte der H.-Klinik 2, darin wird meine grundsätzliche Haltung dokumentiert, ich „suche“ keine Fehler aber versuche doch offensichtliche Schädigungen meiner Mutter abzuwenden

**Von:** [redacted]  
**Gesendet:** 9. Jun 2011 13:53  
**An:** [redacted]  
**Betreff:** An die behandelnden Ärzte meiner Mutter [redacted]

An die behandelnden Ärzte meiner Mutter [redacted]

Sehr geehrte Damen und Herren,

zum Arztbrief des Krankenhaus [redacted] habe ich einige sachliche Korrekturen und Gegendarstellungen zu machen. Im Folgenden ein Auszug aus der dortigen Krankenakte mit dem ich Ihnen sowohl sachlich medizinische Informationen über die Vorbehandlung meiner Mutter zukommen lasse, als auch mich gegen Unterstellungen des Krankenhauses [redacted] verwehre, dass ich unberechtigt Kritik geübt hätte.  
(Die Herausgabe der Krankenakte wurde zuerst verweigert so dass ich beim Amtsgericht [redacted] einen Termin wegen Erlass einer einstweiligen Verfügung beantragen musste. Der Termin war am 08.06.11 um 11 Uhr, das teilte ich dem Krankenhaus mit, gegen 10,30 Uhr kam dann der Anruf, dass die Akte doch ausgehändigt wird. Vorher wurde das mit einem fadenscheinigen Vorwand verweigert, mit dem das Krankenhaus sich selbst charakterisiert „Meine Mutter wäre voll geschäftsfähig und solle selbst der Herausgabe zustimmen.“)

Ich nehme am Wohlergehen und der Behandlung meiner Mutter sehr stark Anteil, jedoch bemühe ich mich um Sachlichkeit und korrekten Umgang.  
Ich bin kein Arzt und halte mich auch nicht dafür, dennoch kann ich medizinischen Zusammenhängen als wohl begabter und leider auch aus diverssem Schaden (vor allem meiner Eltern) „klug“ gewordener, verständiger Laie ganz gut folgen und möchte daher stets auf der sachlichen Argumentebene kommunizieren.

Ich sammle stets und grundsätzlich alle verfügbaren Befunde und Daten über den Behandlungsverlauf. Das ist für sich also bitte nicht als Kritik oder Misstrauen zu interpretieren, sondern dient vor allem einfach der Dokumentation und um für mögliche zukünftige Behandlungen optimale Voraussetzungen zu schaffen. Auch Sie haben von mir bereits einige zusätzliche Arztbriefe Dokumente und Informationen schon erhalten, die ich Ihnen nur durch meine überdurchschnittlich gute Dokumentation in der Vergangenheit aushändigen konnte.

Ich bin bemüht Ihnen und allen Ihren Mitarbeitern und freundlich und kooperativ zu begegnen und danke Ihnen nun bereits im voraus für Ihre Hilfe für meine Mutter.

Nun hier anbei einige Informationen.

Mit freundlichen Grüßen  
[redacted]

### 5.2.2 Der Wechsel erfolgte mit folgendem Arztbrief von H.-Klinik 1 nach 2

#### Procedere:

~~Wir danken für die Aufnahme der Patientin und wünschen der Patientin weiterhin alles Gute.~~

Zur weiteren Diagnostik empfehlen wir die Durchführung eines Abdomen-CT's zur Abklärung der anhaltenden Leukozytose.

Dieses CT war auch mit dem Aufnahmearzt in H.-Klinik 2 fest vereinbart, wurde dann aber von dessen Vertreter verweigert, was der Anlass war diese Klinik umgehend nach wenigen Tagen der Verschlechterung „gegen ärztlichen Rat“ zu verlassen. Dabei kam es zu folgendem Kurzbrief:



5.2.3 Der da zuständige Arzt dokumentiert seine Ablehnung dringend notwendiger Untersuchungen, ausdrücklich lehnt er ein CT des Abdomen ab es habe keine Indikation.  
Ein herrliches Dokument, Worte die als vernichtende Kritik wirken sollten, bedeuten heute indirekt höchstes Lob. Ich habe meiner Mutter das Leben gerettet, weil ich gegen „ärztlichen“ Rat entschied.

Notarfall

Sehr geehrte Frau Kollegin,  
sehr geehrter Herr Kollege

Ihr o.g. Patient wurde hier vom 08.06.11 bis 12.06.11 behandelt.

Datum 12.06.2011

Diagnosen: Schluckstörung, Dysphagie  
a. z. bei z.n. multistufigen Apoplexien  
z.n. Frakturclavicula 2x vor ca. 3 Wo

Wesentliche Befunde: Aktuell v.n. Pneumonie (L)  
Art. Hypertonie z.n. Mamma-CA  
Chron. Herzinfarkt, NYHA III

Verlegung gegen ärztlichen Rat. Betreuer besteht auf die Verlegung. Zuvor lag die Pat. schon in 2 anderen Krankenhäusern, wo immer derselbe verlegt, weil der Sohn darauf bestand. Aktuelle Begründung seinerseits ist wohl die Nichtdurchführung eines Abdomen-CT, welches aus unserer Sicht KEINE Indikation hat, da Abdomen weich, etwas meteoristisch, & Abw. Sp & Resistenz.

Empfohlene Therapie:  
(s. Kopie)

Text: "Verlegung gegen ärztlichen Rat. Betreuer besteht auf die Verlegung. Zuvor lag die Pat. schon in 2 anderen Krankenhäusern und wurde immer verlegt, weil der Sohn darauf bestand. Aktuelle Begründung seinerseits ist wohl die Nichtdurchführung eines Abdomen-CT, welches aus unserer Sicht KEINE INDIKATION hat."

erreichen Sie mich unter der o.g. Telefonnummer.

**5.3. H.-Klinik 3**

Nachdem ich meine nach Luft schnappende und vor Schmerzen stöhnende Mutter GEGEN ÄRZTLICHEN RAT lebensrettend verlegt habe, wurde das vorher abgelehnte CT sofort durchgeführt

**Computertomographie - Befund**

Untersuchung  
Durchgeführt **Thorax + Abdomen, mit KM  
Xenetix 350, 80ml  
Telebrix Gastro 20ml**

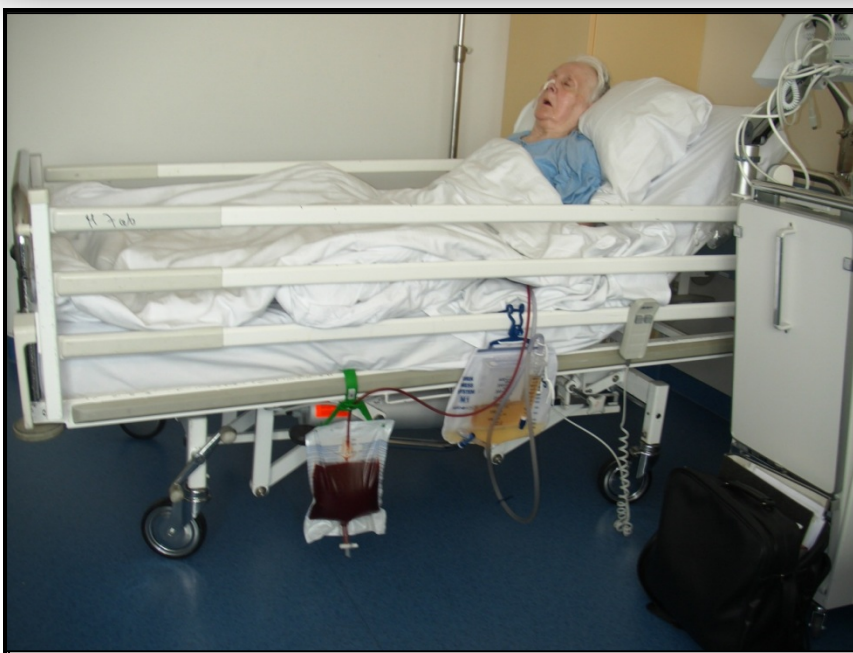**Klinische Angaben:**  
Unklare abdominelle Beschwerden, hohe Entzündungswerte. Z. n. zweimaliger Fundoplicatio und Z. n. Gallengangstent bei unklarem Pankreasbefund. V. a. Pendelperistaltik im Unterbauch.

**Computertomographie des Thorax und Abdomens vom 12.06.2011:**  
Philips Brilliance 64 Zeilen. Initial i.v. KM-angehobene Studie, Thorax und Oberbauch in der arteriellen Phase. Abdomen spät-venös. Spiraltechnik, Schichtabstand 5 mm. Multiplanare Rekonstruktion.

**Befund:**  
Symmetrisches Thoraxskelett. Regressive Schilddrüsenveränderungen. Keine vergrößerten axillären oder mediastinalen Lymphknoten.  
Linksseitig Teilatektase des Oberlappens sowie Atektase des Unterlappens. Restbelüftung des Lingulasegments. Großer Pleuraerguss mit einem Saum bis ca. 6 cm. Basaler Pleuraerguss rechts mit einem Saum bis ca. 2 cm. Rechte Lunge gut belüftet. Keine Infiltrate.  
Leber nach Form und Größe regelrecht. Ausgeprägte Aerobilie bei einliegendem Gallengangstent. Die Gallenblase lässt sich nicht abgrenzen. Etwas Flüssigkeit perihepatisch. Kortikale Nierenzysten bilateral. Aufgetriebener inhomogener Pankreaskopf. Einliegende Magensonde. Mäßig gefüllte Blase mit einliegendem Blasenkatheter. Im Bereich des teilweise kontrastierten Gastrointestinaltraktes zeigt sich eine reizlose Sigmadivertikulose. Keine Kalibersprünge. Keine dilatierten Darmabschnitte. Keine freie Luft. Etwas freie Flüssigkeit im kleinen Becken.  
Bei der Durchmusterung im Knochenfenster degenerative Wirbelsäulenveränderungen mit ausgeprägter skoliotischer Fehlhaltung und Spondylosis deformans.

**Beurteilung**  
Kompressionsteilatektase der linken Lunge mit nur noch spärlicher Restbelüftung bei großen Pleuraerguss. Basaler Pleuraerguss rechts.  
Keine Zeichen eines Ileus. Etwas freie Flüssigkeit intraabdominell. Keine freie Luft. Ausgeprägte Aerobilie, bei einliegendem Gallengangstent. Auffälliger Pankreaskopf.

Befundet am **13.06.2011**



**Bild 5.3.1**

Durch die wichtige CT-Untersuchung konnte die Entzündung und der riesige Erguss im Brustkorb erkannt und sofort therapiert werden, was meiner Mutter Erleichterung verschaffte sowohl was die Schmerzen angeht, als auch was die Atmung angeht.

Es ist nicht abwegig zu sagen, dass meine Entscheidung gegen „ärztlichen“ Rat meiner Mutter das Leben gerettet hat

Hier schon fast 1200 ml. Im Beutel, bei 1250 ml wurde er geleert und dann flossen an diesem Tag nochmal 50 ml, also insgesamt 1300 ml.

Der erste Beutel jedoch füllte sich innerhalb sehr kurzer Zeit, dieses Volumen war so im Brustkorb, am nächsten Tag wurde etwas „nachproduziert“, die 1300 ml jedoch waren im Brustkorb als Volumen das Herz und Lunge verdrängte und damit Kreislauf und Atmung sehr erschwerte.

**5.3.2** Nachdem wir im ..... mit Oberarzt Dr. .... zuerst zuerst sehr zufrieden war, fuhr auch er in Urlaub und die Pannen begannen auch hier  
Kein Magenschutz trotz bestehender Dauermedikation und nun sogar akuter Vordiagnose: Magenentzündung

	Mi 15.6.	Do 16.6.	Fr 17.6.	Sa 18.6.	So 19.6.	Mo 20.6.	Di 21.6.
Bemerkungen Pflege	-N +F +S +S	-N +F +Phys +S +S	-N +F +S	-N +N +N +N +F			
Bemerkungen Arzt	Visite	Visite +Logo/weiß	Visite	Visite			
Medikation i.v. - intravenös	Normofundin G-5 1000 ml Plasco (ml) 1000 (1D)	1000 (1D)	1000 (1D)	1000 (1D)	1000 (1D)	1000 (1D)	1000 (1D)
Nutriflex peri 1 L Btl. (ml)	1000 (1D)	1000 (1D)	1000 (1D)	1000 (1D)	1000 (1D)	1000 (1D)	1000 (1D)
Novaminsulfon 1g in NaCl 0.9 % 100ml KIF (ST)	400 (4D)	400 (4D)	400 (4D)	400 (4D)	400 (4D)	400 (4D)	400 (4D)
Perfalgan 10 mg/ml Inf.Lösung für Anästhesie (ST)	300 (3D)	300 (3D)	300 (3D)	300 (3D)	300 (3D)	300 (3D)	300 (3D)
Piperacillin + Tazobactam 4 (ST)	150 (3D)	150 (3D)	150 (3D)	150 (3D)	150 (3D)	150 (3D)	150 (3D)
Amlodipin 5 mg Hexal Tbl. (ST)	+1 +0 +1	+1 +0 +1	+1 +0 +1	+1 +0 +1	+1 +0 +1	+1 +0 +1	+1 +0 +1
Beloc Zok mite Retardtbl. (ST)	+1 +0 +1	+1 +0 +1	+1 +0 +1	+1 +0 +1	+1 +0 +1	+1 +0 +1	+1 +0 +1
Blopress 16 mg Tbl. (ST)	+1 +0 +1	+1 +0 +1	+1 +0 +1	+1 +0 +1	+1 +0 +1	+1 +0 +1	+1 +0 +1
L-Thyroxin 50 Tbl. (ST)	+1 +0 +1	+1 +0 +1	+1 +0 +1	+1 +0 +1	+1 +0 +1	+1 +0 +1	+1 +0 +1
Plavix Filmtbl. (ST)	+1 +0 +1	+1 +0 +1	+1 +0 +1	+1 +0 +1	+1 +0 +1	+1 +0 +1	+1 +0 +1
Targin 10/5 mg Tbl. (ST)	+1 +0 +1	+1 +0 +1	+1 +0 +1	+1 +0 +1	+1 +0 +1	+1 +0 +1	+1 +0 +1
Torasemid 10 mg Tbl. (ST)	+0.5 +0 +0	+0.5 +0 +0	+0.5 +0 +0	+0.5 +0 +0	+0.5 +0 +0	+0.5 +0 +0	+0.5 +0 +0
Zopiclon 7.5 mg Tbl. (ST)	+0 +0 +0	+0 +0 +0	+0 +0 +0	+0 +0 +0	+0 +0 +0	+0 +0 +0	+0 +0 +0
H2O (ST)	<1000 (2D)	<1000 (2D)					
Osmosite (ml)	<1000 (2D)	<1000 (2D)					
Laxans-ratio Trpf. (ST)	<0.0 +2.0 +0>						
Glucose 8:15 [60 - 180] mg/dl	+97						
Glucose 11:15 [60 - 180] mg/dl	+207						
Glucose 16:15 [60 - 180] mg/dl	+184						
Glucose 16:30 [60 - 180] mg/dl		+125					
Clexane 40 FS (ST)	+1 +0 +0	+1 +0 +0	+1 +0 +0	+1 +0 +0	+1 +0 +0	+1 +0 +0	+1 +0 +0
Dipidolor 11mg in NaCl 0.9 % 100ml KIF (ST, i.v.)	1.00	1.00	1.00	1.00	1.00	1.00	1.00
Novaminsulfon 1g in NaCl 0.9 % 100ml KIF (ST, i.v.)	1.00	1.00	1.00	1.00	1.00	1.00	1.00
Adalat 10 mg Kps. (ST)				1.00	1.00	1.00	1.00
Fresurin (ST)		<1.00	1.00	1.00	1.00	1.00	1.00
Macrogol-ratio Sachet (ST)	1.00	1.00	1.00	1.00	1.00	1.00	1.00
Novaminsulfon Trf. 500 mg/ml (ST)		30.00	30.00	30.00	30.00	30.00	30.00

**Bild 5.3.1.2**

Meine Mutter bekam kein Pantozol, obwohl bei der Magenspiegelung im Krankenhaus vorher eine Magenentzündung festgestellt wurde.

Sie wurde massiv gegen Schmerzen behandelt, aber eine Ursache der Schmerzen wurde nicht behandelt. Der nebenstehende Ausdruck ist von

[18.06.2011 13:42]

Da habe ich die schwere Panne dann erkannt und beanstandet, darauf erst wurde mit der Magenschutzbehandlung begonnen, das ist im nächsten Dokument klar beweisen.

	Do 16.6.	Fr 17.6.	Sa 18.6.	So 19.6.	Mo 20.6.	Di 21.6.	Mi 22.6.
Novaminsulfon 1g in NaCl 0.9 % 100ml KIF (ST)	400 (4D)	400 (4D)	400 (4D)	400 (4D)	400 (4D)	400 (4D)	400 (4D)
Pantozol 40 mg KIF 100 ml NaCl (ST)			<100 (1D)>	200 (2D)	200 (2D)	200 (2D)	200 (2D)
Perfalgan 10 mg/ml Inf.Lösung für Anästhesie (ST)	300 (3D)	300 (3D)	300 (3D)	300 (3D)	300 (3D)	300 (3D)	300 (3D)
Piperacillin + Tazobactam 4 (ST)	150 (3D)	150 (3D)	150 (3D)	150 (3D)	150 (3D)	150 (3D)	150 (3D)
Amlodipin 5 mg Hexal Tbl. (ST)	+1 +0 +1	+1 +0 +1	+1 +0 +1	+1 +0 +1	+1 +0 +1	+1 +0 +1	+1 +0 +1
Beloc Zok mite Retardtbl. (ST)	+1 +0 +1	+1 +0 +1	+1 +0 +1	+1 +0 +1	+1 +0 +1	+1 +0 +1	+1 +0 +1
Blopress 16 mg Tbl. (ST)	+1 +0 +1	+1 +0 +1	+1 +0 +1	+1 +0 +1	+1 +0 +1	+1 +0 +1	+1 +0 +1
L-Thyroxin 50 Tbl. (ST)	+1 +0 +1	+1 +0 +1	+1 +0 +1	+1 +0 +1	+1 +0 +1	+1 +0 +1	+1 +0 +1
Plavix Filmtbl. (ST)	+1 +0 +1	+1 +0 +1	+1 +0 +1	+1 +0 +1	+1 +0 +1	+1 +0 +1	+1 +0 +1
Targin 10/5 mg Tbl. (ST)	+1 +0 +1	+1 +0 +1	+1 +0 +1	+1 +0 +1	+1 +0 +1	+1 +0 +1	+1 +0 +1
Torasemid 10 mg Tbl. (ST)	+0.5 +0 +0	+0.5 +0 +0	+0.5 +0 +0	+0.5 +0 +0	+0.5 +0 +0	+0.5 +0 +0	+0.5 +0 +0
Zopiclon 7.5 mg Tbl. (ST)	+0 +0 +0	+0 +0 +0	+0 +0 +0	+0 +0 +0	+0 +0 +0	+0 +0 +0	+0 +0 +0
H2O (ST)	1000 (2D)						

**Bild 5.3.1.2**

Hier der Ausdruck des Medikamentenplans zum Zeitpunkt

[19.06.2011 14:13]

Damit ist klar bewiesen, dass das dringend notwendige Pantozol erst gegeben wurde, als ich den Fehler erkannt und gemeldet habe.

**Mit dem Pantozol wurde am 18.06.11 abends begonnen, nachdem ich mir an diesem Tag nachmittags einen Ausdruck der Medikamente geben liess und sofort feststellte und reklamierte, dass das Pantozol fehlt.**

**5.3.3** Die Vorbefunde in H.-Klinik 2 zeigen ganz klar eine sehr schwere Magenentzündung, die Klagen meiner Mutter waren berechtigt, wurden aber nicht ernstgenommen und medikamentös nicht mal das Mindeste getan

Pat.:	██████████	Geb.Dat.:	██████████
Fall-Nr.:	██████████		██████████
Auftragsnummer:	██████████	Status:	vidiert
		Dringlichkeit:	normal
<b>Med. II: Gastroenterologie - Befund</b>			
Anfordernde Stelle	██████████		
Anf. Fachabteilung	██████████		
Leistende Stelle	██████████		
Angef. Unt./Lstg.	Endoskopie, ÖGD		
Durchgf. Unt./Lstg.	Endoskopie, ÖGD		
<b>Befund</b>	Untersucher: ██████████ Prämedikation: 2 mg Dormicum i.v. Unauffällige Puls-Oxymetrie Instrument: Olympus-Video-Gastroskop  Einführen unter Sicht. Unauffällige Intubation des Oesophagus. Problemloses Vorschieben des Gerätes bis zur Pars II duodeni. Oesophagus mit zarter Schleimhaut ohne Läsionen oder Ulcerationen. Im cardianahen Bereich bei ca. 37 cm ab Zahnreihe ausgeprägte oedematöse und erythematöse Schleimhaut mit multiplen ulcerösen Veränderungen, hier vermutlich Anastomosenbereich, DD maligne NPL, vgl. Histologie. Des Weiteren im Antrum landkarteñartig veränderte fleckige Schleimhaut, DD intestinale Metaplasie (vgl. Histologie). Pylorus etwas verzogen, wahrscheinlich postoperativ. Duodenum im bulbären und postbulbären Bereich mit intakter Schleimhaut. In der Papille liegender Stent bei bekanntem Z. n. Stentanlage bei Cholestase.  Siehe Fotodokumentation PE I : Antrum PE II : cardianahe NPL CLO-Test: negativ		
<b>Beurteilung</b>	Stark oedematös-erythematöse Schleimhaut mit multiplen Ulcera cardianah bei Z. n. Fundoplicatio, DD maligne (vgl. Histologie). Landkartenartig veränderte Schleimhaut im Antrum mit einzelnen Erosionen, DD intestinale Metaplasie, vgl. Histologie. Papille mit liegendem Stent.		
<b>Empfehlung</b>	Weiteres Vorgehen je nach Histologie. PPI-Gabe 2 x 40 mg i.v.		
<b>Befundet am</b>	09.06.2011		

**5.3.3** Diese Befunde wurden bis ich einstweilige Verfügung beantragte und die Richterin persönlich beim Justitiar der Klinik anrief, zuerst widerrechtlich zurückgehalten. Auch das hat das Leiden meiner Mutter vergrößert.

<b>Makroskopie:</b>	1. 3 PE's	2. mehrere PE's zusammen 0,6 x 0,6 cm messend
<b>Mikroskopie:</b>	1. 1xhe, Warthin-Starry, Serie	2. 1xhe, Warthin-Starry, Serie
	Histologisch handelt es sich nach Aufarbeitung in Paraffinschnitten um	
<b>Beurteilung:</b>	1. PE's der Magenschleimhaut vom Antrum-Typ (Biopsietiefe bis in die Muscularis mucosae) mit mäßiggradiger chronischer, mäßig aktiver Gastritis. Multiple foveoläre Granulozytenaggregate. Kleinherdi fibrosiertes Schleimhautstroma. Vereinzelt Drüsenregenerate. Einzelne foveoläre Zysten. Das histologische Entzündungsmuster entspricht am ehesten einer Hp-Gastritis, obwohl Bakterien - auch nach Spezialfärbung - nicht gefunden wurden. Keine intestinale Metaplasie. 2. PE's der Magenantrumschleimhaut (Biopsietiefe bis in die Muscularis mucosae) mit foveolären Zysten und Drüsenkörperzysten. Vereinzelt leicht abnorme Drüsenregenerate. Multiple foveoläre Granulozytenaggregate. Das histologische Entzündungsmuster entspricht am ehesten einer Hp-Gastritis, obwohl Bakterien - auch nach Spezialfärbung - nicht gefunden wurden. Keine intestinale Metaplasie. Zu 1. und 2. Die Biopsate stammen offensichtlich aus der Umgebung eines Ulcus. Ein Tumor ist bislang nicht zu erkennen, die Biopsien werden noch weiter aufgearbeitet. Nachbericht folgt.	

<b>5.3.5</b>	Der Befund aus 5.3.3 soll dann fast ohne Medikamente ins so kurzer Zeit verschwunden sein. Wer's glaubt... Interessant jedoch der Hinweis auf die Torquierung!
--------------	--

Gastroskopie	
<b>1. Untersucher</b> ■■■■■ ■■■■■ ■■■■■	<b>1. Pflegekraft</b> ■■■■■ ■■■■■
	<b>2. Pflegekraft</b> ■■■■■ ■■■■■
<b>Untersuchungsdatum</b> 20.06.2011 <b>Untersuchungszeit</b> 08:54 <input type="checkbox"/> <b>Notfalluntersuchung</b> <input type="checkbox"/> <b>Untersuch.Station/OP</b>	
<b>Diagnose</b>	Magenulzera Einliegender Gallengangsstent.
<b>Fragestellung</b>	Aktueller Status Stentlage, Beurteilung und ggf. Entfernung.
<b>Gerät</b> GIF-H180 <b>HUT Test</b> <input type="checkbox"/> <b>negativ</b> <input type="checkbox"/> <b>positiv</b>	
<u><b>Prämedikation</b></u>	<u><b>Menge</b></u>
Propofol (mg)	
Dormicum (mg)	2.5
Buscopan (mg)	20.0
<b>Befund</b>	
Einführen des Gerätes in Linksseitenlage unter Sicht nach Prämedikation. Langsames Vorspiegeln in den Ösophagus. Im distalen Ösophagus diskret entzündliche Veränderungen. Kein frisches Blut, kein Hämatin. Vorspiegeln in den Magen, hier sind noch leicht entzündliche Defekte im Magen, <span style="border: 1px solid red; padding: 2px;">der Magen imponiert torquiert</span> , keine Ulzera abgrenzbar.	
Beim Vorwärtsspiegeln initial Vorspiegeln ins postbulbäre Duodenum. Man erkennt hier einen korrekt liegenden DHC-Stent, kein frisches Blut, kein Hämatin, reichlich galliges Sekret.	
Beim Geräterückzug in den Magen Inspektion der Fornixkuppel und Kardial. Man erkennt eine Fundoplikatiomanschette. Hier PE-Entnahme. Kein Anhalt für Magen-NPL, keine größeren Ulzera abgrenzbar, daher Abschluss der Untersuchung.	
<b>Beurteilung</b>	
Der Magen imponiert torquiert, man erkennt eine Fundoplikatiomanschette. Korrekt liegender DHC-Stent. Keine Ulzera erkennbar. PE-Entnahme.	

**5.3.6** Diese Seite zeigt: Die H.-Klinik 3 war hier mit dem Latein am Ende, ohne und unfähig zu einem Rö.-Breischluck. Stattdessen wollte man die körperlichen Probleme meiner Mutter psychiatrisch angehen. Ein völliger Bankrott zeichnete sich hier ab und leidvolle Irrwege, die Verlegung sollte Schlimmeres verhindern.

Datum	Eintrag
23.6.2011	<p>Az stabil, gestern erstmalig laut Pflegerin 100ml Frisubin getrunken, Psychiatrisches Konsil, Versuch Kostaufbau wie bereits mit der Logopädin besprochen  <b>Verlauf (KG-Dokumentation)</b>, Status: erstellt                      Erfahre bevor ich nach Hause gehe dass das psychologische Konsil vom Sohn explizit nicht erwünscht wird, deshalb wird es nicht durchgeführt.</p> <p>Schmerzerfassung um 09:36                      chronischer Schmerz; Schmerzdauer: konstant; Schmerzskala: 3.0 (--)</p> <p>Schmerzerfassung um 04:52                      chronischer Schmerz; Schmerzdauer: konstant; Schmerzskala: 1.0 (+)</p> <p>Laborbefund (Vorabbefund), Auftragsannahme von: 07:10 Auftrag eingelesen:: 23.6.2011, 07:10 AuftragsNr.: 110623-123878, Status: <b>erstellt</b>                      Dr. [Name]</p> <p>Freitext (Visite) um 11:11:                      lt. Pflegerin Az stabil, gestern ein wenig gegessen, heute erneut probieren. Urin klar. Gestern latent erhöhter BZ, daher Versuch Nutri reduzieren und weiter orale Kost versuchen. Ggf. morgen erneute Therapieoptimierung.</p> <p>Infusion: Nutriflex Basal 1 L 2-Kammerbeutel um 11:39 (i.v.), Zusätze: Tracutil 1.00 Amp, PAUSE                      Infusion: Nacl 0.9% 1000 ml Plasco um 11:40 (i.v.), Zusätze: Tracutil 1.00 Amp, 1000 (1D) (0-0-0-1000), täglich, 23.6.2011 bis: kein Endedatum</p>
24.6.2011	<p>Bedarfsmedikation: Adalat 5 mg Kps. um 20:19 (ST,per os - fest / original) 1.00, 23.6.2011 bis: kein Endedatum</p> <p>Laborbefund (Vorabbefund), Auftragsannahme von: 07:18 Auftrag eingelesen:: 24.6.2011, 07:18 AuftragsNr.: 110624-124355, Status: <b>erstellt</b>                      Dr. [Name]</p> <p>Laborbefund (Vorabbefund), Auftragsannahme von: 17:46 Auftrag eingelesen:: 24.6.2011, 17:46 AuftragsNr.: 110624-124383, Status: <b>erstellt</b>                      Dr. med. [Name]</p> <p>Freitext (Visite) um 11:00:                      Visite mit Prof. [Name] Akt stabiler Zustand. Aus chirurg. Sicht bei fehlender Einwilligung zur Anlage eines PEG-Sonde keine weitere therap. Möglichkeiten. Abd weich, keine AVWS, bei leichter Palpation gibt die Pat Schmerzen an am Abd und an den OS.                      Mobilisation weiterhin in den Stuhl. Fortführung des Kostaufbaus. Urin klar</p> <p>Aus Sicht der Logopädin Frau [Name] besteht bei intakten Schluckakt keine Indikation für eine weitere logop. Th.</p> <p>IN1 - Anforderung, Status: <b>angefordert</b>                      Gew. Untersuchung: Konsil kardiologisch                      Ärztl. Kurzanordnung um 12:58, Status: <b>erledigt</b>                      Verlauf (KG-Dokumentation), Status: <b>erstellt</b></p> <p>Nach Rücksprache mit dem Betreuer und Sohn, wünscht er die Verlegung von Frau Fejsa in die [Name]. Er bat mich um ein nochmalige Gastroskopie, da er (gekürzt)                      Ärztl. Kurzanordnung um 18:33, Status: <b>erledigt</b>                      Dr. [Name]</p> <p>IN1 - Befund, Status: <b>vidiert</b>, Auftragsnummer: LSTM-2011-040498                      dgf. Unt./Lstg.: Konsil kardiologisch</p>

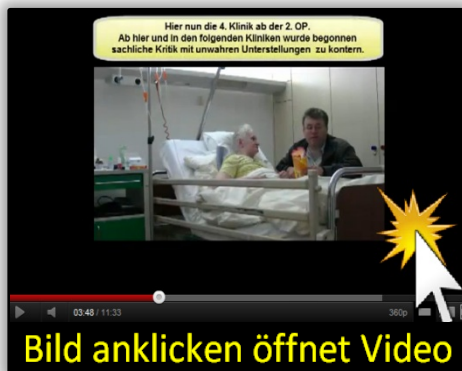Das Zusammenspiel von Logopädin und Ärzten war hier eine Katastrophe. Meine Mutter schluckte nur minimale Mengen vom Mund in die Speiseröhre, wo es nicht weiterging, deshalb hörte sie sofort auf. Die Logopädin deutete das aber so, dass meine Mutter „könne aber nicht mehr wolle“.

Leider konnte die Verlegung Schlimmeres nicht verhindern, denn jede neue Klinik ergänzte die Fehler der vorigen Kliniken um ihre eigenen, neuen Fehler, auch wenn manchmal etwas abgestellt wurde und es einen Schritt vor ging, so ging es doch unter dem Strich zwei zurück....

#### 5.4. H.-Klinik 4

In der H.-Klinik 4 galt meine Mutter nun bereits von vorneherein als ausdiagnostiziert, weil sie aus einer größeren Klinik mit viel mehr Möglichkeiten kam. Den Aufnahmearzt, aufgrund dessen Zusagen wir dorthin kamen, sah ich später nur kurz ein einziges Mal und bald war klar, dass dort niemand Interesse hatte etwaige vorher gemachte Fehler anderer Kliniken zu finden.

Letztlich als Diagnostik angeboten wurde lediglich eine erneue Magenspiegelung. Nach bereits zwei vorausgegangenen Magenspiegelungen lehnte ich eine erneute Magenspiegelung zuerst ab, weil mir die



bisherige überaus schlechte Dokumentation in keinem Verhältnis stand zur Belastung der Untersuchung für meine Mutter. Wenn eine Spiegelung gemacht wird, dann sollte das mit der bestmöglichen Dokumentation verbunden werden, nämlich einer Videodokumentation. Als das verweigert wurde, habe ich die Untersuchung abgelehnt und gleichzeitig ist dokumentiert in folgendem Video, wie ich mich sehr wohl und auch in dieser Klinik mit meiner Mutter über die Untersuchung beraten habe

**Links im Video** <http://www.youtube.com/watch?v=yvRpl-3uT0&feature=youtu.be>  
**ist dies alles dokumentiert.**

(Allgemeiner Hinweis: Manche Videos und so auch dieses lasse ich an einer bestimmten Stelle starten um etwas Bestimmtes zu belegen. Danach aber bitte auch den Rest nochmal von vorne ansehen, sich wiederholende Passagen einfach überspringen)

1.) Fakt ist, dass wie sich nachträglich durch eine von mir erreichte Rö-Breischluckdiagnostik herausstellte, ich begründeten Anlass hatte mit der bisherigen Diagnostik nicht zufrieden zu sein, sondern weiter nach körperlichen Ursachen der Schluckprobleme im Bereich Magen-/Speiseröhre zu suchen.

2.) Fakt ist, dass ich dazu Ärzte brauchte, wegen deren bisherigen Versagen aber dort kein Blankovertrauen in deren Kompetenz möglich und ratsam war.

3.) Fakt ist, dass ich mich mit meiner Mutter stets ausführlich beraten habe und das im obengenannten Video auch dokumentiert ist.

4.) Fakt ist dass ich Kosten und Nutzen für meine Mutter abgewogen habe und es einen Zeitpunkt gab, wo ich die Gastroskopie in der H.-Klinik 4 abgelehnt habe wegen mangelhafter Dokumentation.

Darauf habe ich mich bei dieser und anderen Kliniken näher nach optimalen Dokumentationsmöglichkeiten erkundigt und bin auf Widersprüche gestossen, verschiedene Ansprechpartner sagten mir Widersprüchliches und sogar in dieser Klinik sagte mir ein Techniker, dass Videodokumentation möglich sei, was der Chefarzt aber bestritt. Und als die Krankenhaus-Leitung erfuhr, dass ich mit einem Techniker gesprochen hatte der mir zufällig auf dem Gang begegnet war, wurde mir von der Krankenhausleitung ein Hausverbot angedroht. Das ist eine sehr überzogene aber **bezeichnende** Reaktion für die Zustände dort.

**Nachdem ich die Magenspiegelung in dieser Klinik wegen zu schlechter Dokumentation schon abgesagt hatte, hat der Chefarzt selbst versucht mich zu beeinflussen die Spiegelung doch durchführen zu lassen**, indem er anbot 32 hochauflösende Fotos auf original Fotopapier zu machen die ich dann hochauflösend einscannen kann. Dieses Angebot, mit dem der Chefarzt versuchte mich von meiner Absage nochmal umzustimmen erschien mir dann als das „Beste“, was zu der Zeit zu erhalten war und dann erst stimmte ich der Untersuchung zu, der Chefarzt selbst war es der mich zur Untersuchung hin umstimmte.

Nach der Untersuchung hat er jedoch wahrheitswidrig und verleumdend versucht mit einer falschen Anschuldigung die Justiz zu instrumentalisieren und zu missbrauchen.

Er behauptete, ich würde meine Mutter zur Untersuchung zwingen, die sie nicht will, womit er seine eigene Untersuchung zu der ER mich drängte, sobald sie dann gemacht war, als unnötig darstellte. Eine Abwehrreaktion im Affekt beim Einbringen des Beissrings, als sie aus einem Dämmer Schlaf jäh bedrängt wurde und wie das mit einem Abwehrreflex bei einer Spritze vergleichbar ist, wurde von ihm extrem fehlinterpretiert.

**5.4.1 Weiterer Beweis des geschilderten Sachverhalts** (Dieses Gesamtdokument dient verschiedenen Zwecken, sowohl der Information für tätige Mediziner als auch der Verteidigung gegen falsche Anschuldigungen)

Von: [redacted]  
Gesendet: 28. Jun 2011 12:59  
An: [redacted]  
Betreff: WG: Meine Mutter [redacted] Mail-Info wie telefonisch besprochen / WICHTIG

Sehr geehrter Herr Dr. [redacted],

wie besprochen ist es mir wichtig, dass die nun folgende Magenspiegelung meiner Mutter so objektiviert wie nur irgendwie möglich durchzuführen.  
Dazu will ich Videodokumentation, z.B. um eine evtl. nötige OP dann das Video per CD an Spezialisten vorab zu versehen, aber auch grundsätzlich, nachdem die beiden letzten Magenspiegelungen sich massiv widersprachen.  
Sie sagen das geht bei Ihnen nicht und diverse andere Krankenhäuser haben ebenfalls abgelehnt.  
Ich kann also im Moment bestimmte Entscheidungsoptionen nicht herbeizaubern, aber wenn ich sie habe, ergreife ich sie, wenn Anlass und Umstände danach sind.

Deshalb stimme ich der Magenspiegelung meiner Mutter nun unter den besprochenen Bedingungen mangels aktueller Alternativen gezwungenermaßen zu.

Sie sagten mir eine umfangreiche und lückenlose Fotodokumentation zu mit Höhenangaben.

Sie sprachen von 8 Fotos.

Was wäre mit 100 Fotos? Wenn das möglich aber mit Kosten verbunden wäre, sagen Sie mir den Preis. Oder 20, oder 30 etc.

Ich fordere ÄUSSERSTE Objektivierung.

Es geht ganz besonders um die Ihnen in der Anlage vorliegenden Bereiche, von denen die Gastroskopie in [redacted] auf Seite 28 und 29 des 60 seitigen Dokuments spricht, um die Dokumentation der Lage des Stents und die Verdrehung des Magens, von der auch die Gastro auf Seite 30 dort spricht. Aber auch alles andere soll detailliert aufgenommen werden.

Wenn es dabei um Kostenfragen ginge, sagen Sie mir das bitte und lassen mich entscheiden.

Mit freundlichen Grüßen **Dass meine Mutter dringend weitere Diagnostik brauchte ist durch "mein" Rö-Breischluck v. 03.08.11 erwiesen. Gleichzeitig beweise ich hier wie intensiv ich Kosten und Nutzen abwog.**

Klaus [redacted]

P.S.

Ich unterrichte die Staatsanwaltschaft etc. zeitnah über den Fortgang der Angelegenheit und suche wie bei der Krankenkasse weitere Stellen, die ich hier ins Boot holen und unterrichten möchte, was meine Entscheidungssituationen zur Zeit angeht, einfach informationshalber und dazu verwende ich gerne Weiterleitungen. Ich bitte dafür um Verständnis nach den Ihnen nun auch nochmal durch die Anlage bekannten Umstände in der Vergangenheit.

Wenn Sie Ihre Sache gut und korrekt machen, werde ich Ihnen das ebenfalls nicht vergessen, fühlen Sie sich heute also bitte auf keinen Fall irgendwie „angegangen“, mir geht es nur um das Wohl meiner Mutter.

Ich sende das nun vorab als Anlage zur Einverständniserklärung zur Gastroskopie, die ich ihnen sofort im Anschluss im Original vorbeibringe.

Ich fahre jetzt sofort von [redacted] und rechne mit 30 Minuten Fahrzeit, Sie können die Untersuchung heute schon einplanen.

proCompliance

Dokumentierte Patientenaufklärung Ösophago-Gastro-Duodenoskopie (ÖGD)

(z.B. an gefährlichen Maschinen, Arbeiten ohne sicheren Halt) ausüben, keinen Alkohol trinken und nicht rauchen.

Treten Schmerzen oder andere Befindlichkeitsstörungen (z.B. Schwindel, Übelkeit, Schweißausbrüche, Blutbrechen, Blutabgang über den After) auf, informieren Sie bitte unverzüglich Ihren behandelnden Arzt, die Notaufnahme der Klinik oder auch Ihren Hausarzt.

Durch die Spiegelung und die feingewebliche Untersuchung der ggf. gewonnenen Gewebeproben lassen sich krankhafte Veränderungen mit hoher Sicherheit erkennen. Abhängig vom Befund können jedoch Kontrolluntersuchungen notwendig sein. Darüber werden wir Sie und Ihren weiterbehandelnden Arzt informieren.

**Wichtige Fragen,**

die Sie sorgfältig beantworten sollten, damit der Arzt die Gefahrenquellen rechtzeitig erkennen und in Ihrem Fall spezielle Risiken besser abschätzen kann. Im Aufklärungsgespräch sollten Sie nach allem fragen, was Ihnen wichtig oder noch unklar erscheint.

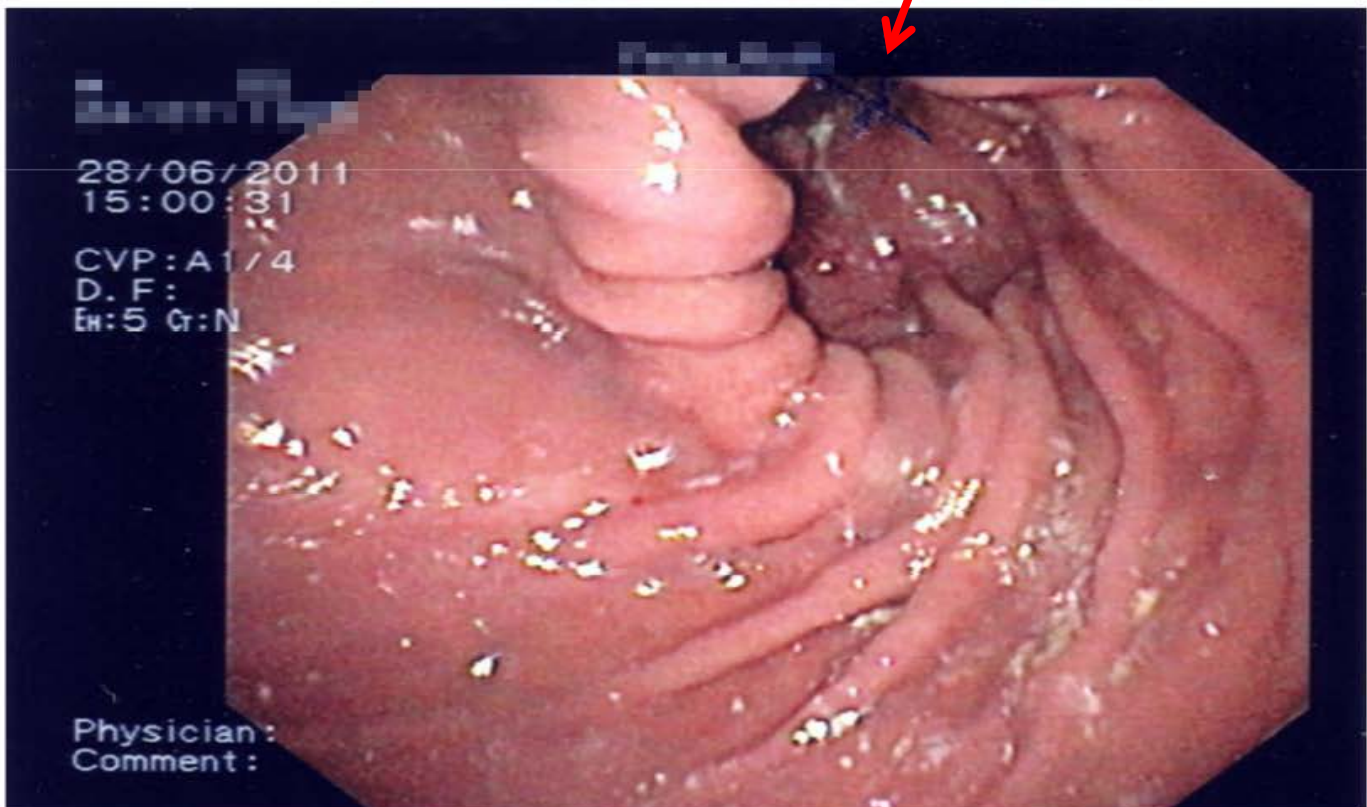
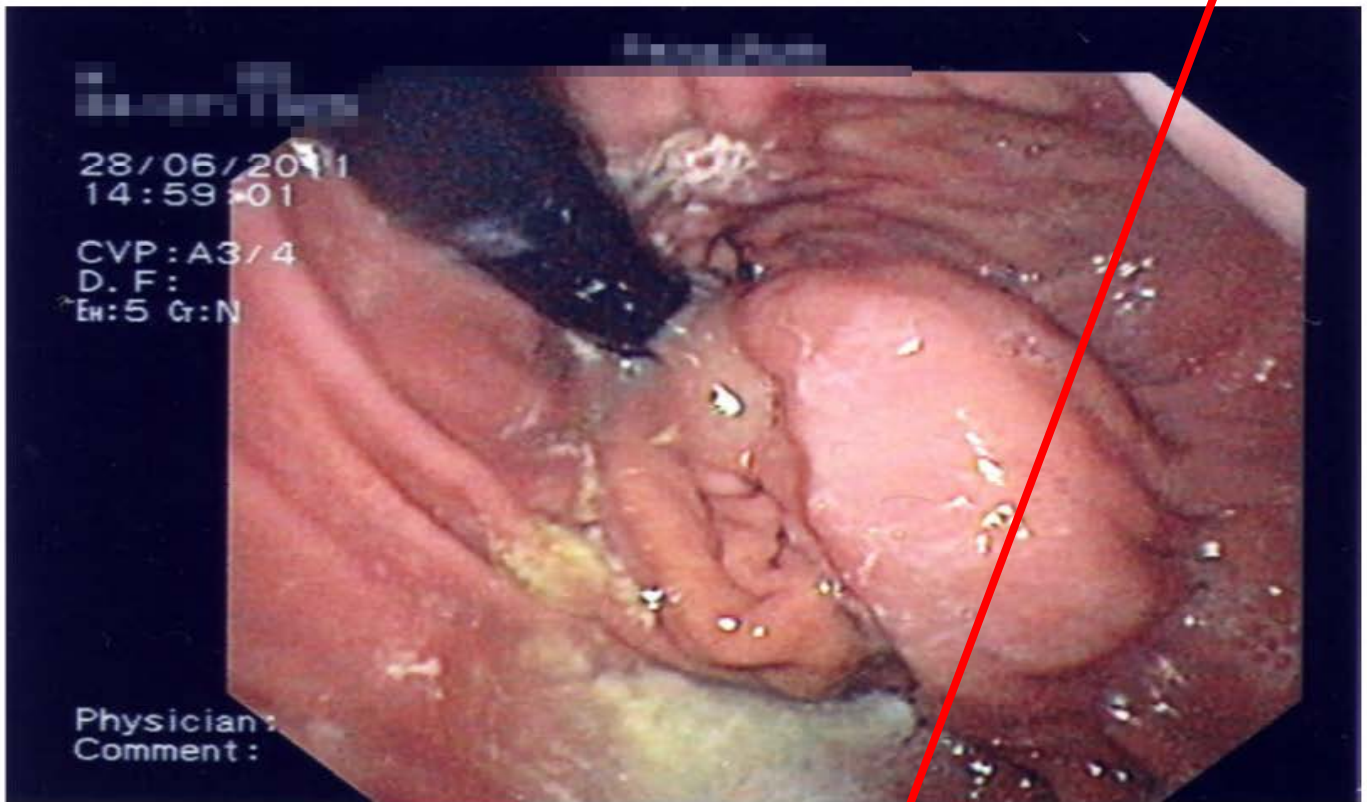
**Ärztliche Anmerkungen zum Aufklärungsgespräch**

(z.B. spezielle Risiken und damit verbundene mögliche Komplikationen, mögliche Nachteile im Falle einer Ablehnung der Untersuchung, Gründe für die Ablehnung, Streuungsfall)

*Handwritten notes:*  
Neben  
Pulswellen  
Kot op  
Jeppis  
Kontrolluntersuchung  
Komplikation  
bis m  
Teil  
In diesem Fall keine  
gehoht die  
sober gesunde  
Haut des Aufkl.  
Teil



5.4.2 Die in vorigem Mailausschnitt vereinbarte Vorgehensweise erbrachte zumindest hochauflösende Fotos und an einer bestimmten Stelle machte der Untersucher später mit Kugelschreiber diese **Markierung**. Das und die Bilder ist heute tatsächlich hilfreich. (Zeitweise als Naht missdeutet, schafft hohe Auflösung Klarheit)



5.5. H.-Klinik 5

H.-Klinik 5 war wieder mehr Diagnostik MÖGLICH, genutzt wurden diese Möglichkeiten aber nicht.

Anstatt eine (wie ich heute weiß mögliche) Manometrieuntersuchung zumindest zu thematisieren wurde entgegen meiner eingeschränkten Zustimmung voreilig ins Blaue dilatiert.

Hinweis für den Arzt: Bitte die zutreffenden Kästchen ankreuzen, Textstellen unterstreichen und individuellen Text an den vorgesehenen Stellen handschriftlich ergänzen.

Doku Endo4 Gastroskopie (ÖGD)

Dokumentation der Aufklärung und der Einwilligung

Vermerke der Ärztin/des Arztes

Name

zum Aufklärungsgespräch:

Erörtert wurden: Notwendigkeit/Dringlichkeit des Eingriffs, Wahl des Verfahrens, Vor- und Nachteile gegenüber anderen Methoden, mögliche Eingriffserweiterungen oder -änderungen, Risiken und mögliche Komplikationen, risikoe erhöhende Besonderheiten, mögliche Neben- und Folgeeingriffe, Erfolgsaussichten, Verhaltenshinweise vor und nach dem Eingriff, Ablehnung einzelner Maßnahmen sowie (bitte hier insbesondere individuelle Gesprächsinhalte und ggf. Anmerkungen im Info-Teil dokumentieren):

Handwritten notes: Perfektion, Infektion, Sedation durch gezielte Pflegefachpersonal. Includes a bracketed note: 'insbesondere bei Dilatation' and 'Neb-OP'.

Handwritten note in red: Bitte Plavix-Gabe bedenken (z.B. bei Biopsie). Ich gehe davon aus, dass alle Möglichkeiten ausgeschöpft wurden. Obstruktion war an Stenose durch die Engstelle kommt und war durch Verküpfungen. (Die Arzt sagen, alle wurde ausgeschöpft)

Folgender Eingriff ist vorgesehen:

Spiegelung von Speiseröhre, Magen und Zwölffingerdarm einschließlich einer eventuellen Entnahme von Gewebeproben.

Vorgesehener Untersuchungstermin (Datum):

4.7.11

1.7.11 Ort, Datum, Uhrzeit

Ärztin

EINWILLIGUNG

Den Aufklärungsbogen habe ich gelesen und verstanden. Ich konnte im Aufklärungsgespräch alle mich interessierenden Fragen stellen. Sie wurden vollständig und verständlich beantwortet. Ich bin ausreichend informiert, habe mir meine Entscheidung gründlich überlegt und benötige keine weitere Überlegungsfrist.

Ich willige in die oben vermerkte Untersuchung/Behandlung ein.

Mit der Schmerzbetäubung, mit unvorhersehbaren, sich erst während des Eingriffs als medizinisch notwendig erweisenden Änderungen oder Erweiterungen des vorgesehenen Eingriffs sowie mit medizinisch erforderlichen Neben- und Folgeeingriffen bin ich ebenfalls einverstanden.

Den Fragebogen (Anamnese) habe ich nach bestem Wissen ausgefüllt. Die Verhaltenshinweise werde ich beachten.

Den abgetrennten Info-Teil bzw. ein Zweitstück des Bogens habe ich zum Aufbewahren erhalten.

1.7.11 Ort, Datum, Uhrzeit

Patientin/Patient bzw. Betreuer/Bevollmächtigter/Sorgeberechtigte

Ärztin/Arzt

Denn aus der Spiegelung in der Klinik vorher war ja bekannt, dass kein Querschnittsproblem vorliegt:  
Es kam aber dennoch zu folgender Massnahme:

Patient: [REDACTED]	Untersucher: [REDACTED]
Geb. am: 24.07.1925	Assistenz: [REDACTED]
U-Art: Gastroskopie	U-Datum: 04.07.2011

**Indikation:** Z.n. Fundoplicatio, persistierende Dysphagie, V.a. Stenose im Kardiabereich, zur Dilatation.  
**Medikation:** 5 Hübe Xylocainspray, 4 mg Dormicum, Monitoring durchgeführt.  
**Geräte:** Olympus GIF 1TQ 160 Nr. 2801437.

**Befund:** Eingesehen wurde bis in die pars descendens des Duodenums. Wenig Speichel im Ösophagus.  
*Ösophagus:* Schleimhaut regelrecht. Kardial bei 33 cm pi. Ora serrata regelrecht. Kardial eng erscheinend, aber problemlose Passage der Kardial ohne Druck.  
*Magen:* Ca. 6x3 cm großer Faltenwulst im Korpus großkurvaturseitig, etwas torquiert verlaufend, keine direkte Lagebeziehung zur Kardial. Schleimhaut regelrecht. Präpylorisches Antrum kulissenartig verzogen, Pyloruspassage ohne Druck möglich.  
*Duodenum:* Aus der Papille ragender Kunststoffstent, der Stent ragt ca. 3 cm in das Lumen vor.

**Therapie:** Die Stenose wird mit einem Ballon (CRE wireguided 15-16,5-18 mm) von 18 mm Durchmesser auf ca. 18 mm aufgedehnt. Vorsichtige stufenweise Dilatation. Keine Taille. Schleimhaut anschließend regelrecht, keine Blutung, keine Lazeration, kein Anhalt für Perforation.

**Diagnose:** großer Faltenwulst großkurvaturseitig im Korpus bei Z.n.Fundoplicatiooperation  
 Kunststoffstent in der Papille, atypische Lage  
 Ballondilatation der Kardial bis 18 mm.

**Kommentar:** Videodokumentation.

**Maßnahmenschlüssel:** 1-632, 5-429.7

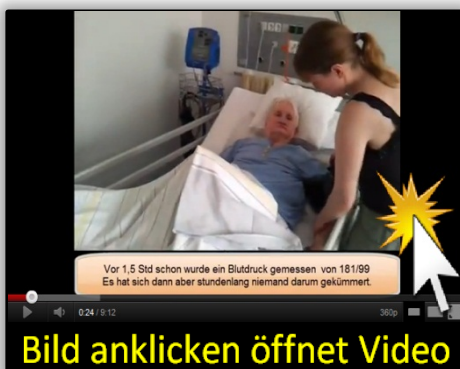Den großen Faltenwulst und die Rötungen dort sieht man auch unter Bild 5.4.2

Anstatt ein Rö-Breischluck unter Verwendung der Nasensonde zu machen, war man dazu nicht fähig und brachte überhaupt nichts zustande. Dass der Pleuraerguß zurückkehrte wurde mir vom Stationsarzt tagelang verschwiegen und als ich von diesem Befund eines vor Tagen gemachten Röntgenbilds nur zufällig erst durch einen abends diensthabenden Bereitschaftsarzt der Klinik erfuhr, wollte ich das vorgeschlagene Behandlungskonzept noch mal besprechen, das wurde jedoch gerade in entgegengesetzter Weise als „Verlust der Vertrauensbasis“ ausgelegt und die weitere Behandlung abgelehnt.

Fragen waren jedoch sehr wohl berechtigt nachdem der Arzt sagte dieser Erguss würde konservativ durch Entwässerung behandelt aber gleichzeitig die Entwässerung seit Tagen wegen Elektrolytmangel abgesetzt war. Also ist es Tatsache dass der Pleuraerguß eben zur Zeit gar nicht behandelt wurde.

Die Notwendigkeit meiner Nachfragen zeigte sich auch indem die Klinik im Entlassbrief schrieb:

Ein im konventionellen RÖThorax aufgefallener Pleuraerguss sollte, da die Patientin keine Dyspnoe beklagt, nach dem üblichen Aufklärungsgespräch und nach ausreichender Bedenkzeit am Folgetag punktiert werden. Wir bitten dies, im Rahmen des stationären Aufenthalts bei Ihnen zeitnah durchzuführen.



Im Moment wo Diagnostik besprochen wurde hatte man mir also Informationen vorenthalten gehabt und als ich davon erfuhr und bereit war darüber zu rede,n wurde das so gedeutet, dass nun das Vertrauensverhältnis weg sei.

Wie es jedoch im Gegensatz zu den Schilderungen in der Retour-Anzeige (beim Vormundschaftsgericht) (Ich würde mich in falscher Weise in die Behandlung einmischen) wirklich auch in dieser Klinik zugeing, davon handelt seitlich anklickbar folgendes Video

<http://www.youtube.com/watch?v=7ReiffEzRJU>

Auf der vorigen Seite sieht man ein anklickbares Video <http://www.youtube.com/watch?v=7ReiffEzRJU>

in dem beschrieben ist wie sich die Probleme mit dem Blutdruck darstellten.

Das Video dort zeigt die Situation am **05.07.2011 um genau 16:42 Uhr.**

Daraus seitlich ein Video-screenshot . Wenn man diesen anklickt, kommt man nochmals an genau diese Stelle im Video.

Jetzt zum Protokoll unserer Messwerte im seitlichen Screenshot darunter, rechts.

Hier sieht man genau diese Messung als Messwert Nr. 48. Man sieht auch Nr. 47, RR von über 200

Und jetzt zum Protokoll der Messwerte der Klinik im screenshot der Tabelle unten. Am 05.07.2011 steht unter der Uhrzeit 14,00 Uhr der Wert 180/100.



Das ist der gerundete Wert von 181/99

auf den auch im Video Bezug genommen wird

Das Video ist also stimmig und schlüssig .

Und in diesem Video wird ausserdem festgehalten, dass schon stundenlang erhöhte und behandlungsbedürftige Werte bekannt sind, aber nichts geschah.

Im Video ist dokumentiert, wie wir uns stundenlang vergeblich um medizinische Hilfe bemüht haben und nur in solchen Notsituationen von unterlassender Hilfeleistung haben wir auch mal selbst mit den Medikamenten, wie sie sie ja auch zu Hause von uns bekommt, eine Gefahr abgewendet und das dann aber umgehend mitgeteilt.

Hier jedoch warteten wir. Nur auf mehrmaliges und zuletzt ultimatives Auffordern kam dann nach 3 Std endlich jemand, maß um 17 Uhr den Wert 193/98 und gab laut Protokoll zwei Hub Nitrospray.

profil-manager 3 TM-2420/TM-2430 3.4.0 - Patient: Fejsa, Ruth

Patient Bearbeiten Profil SYS/DIA Profil MAP Profil PP Statistik

Zeitraum		Messwerte									
Nr.	Datum	Zeit	SYS	DIA	PUL	MAP	PP	Aus	Bemerkung		
1	Do 30.06.2011	20:20	172	99	90	123	73	*			
2	Do 30.06.2011	20:30	174	102	88	126	72	*			
3	Do 30.06.2011	21:06	154	85	83	108	69	*			
4	Do 30.06.2011	21:30	198	114	88	142	84	*			
5	Do 30.06.2011	21:44	166	95	93	119	71	*			
6	Do 30.06.2011	21:54	160	89	96	113	71	*			
7	Do 30.06.2011	22:47	167	52	88	90	115	*			
8	Do 30.06.2011	22:48	170	89	83	116	81	*			
9	Fr 01.07.2011	05:07	170	96	107	121	74	*			
10	Fr 01.07.2011	05:50	190	71	107	111	119	*			
11	Fr 01.07.2011	07:27	191	102	103	132	89	*			
12	Fr 01.07.2011	07:31	211	103	103	139	108	*			
13	Fr 01.07.2011	10:21	167	84	93	112	83	*			
14	Fr 01.07.2011	13:39	186	75	93	112	111	*			
15	Fr 01.07.2011	20:56	176	98	85	124	78	*			
16	Sa 02.07.2011	10:07	174	91	88	119	83	*			
17	Sa 02.07.2011	10:41	189	108	85	135	81	*			
18	Sa 02.07.2011	11:03	171	100	96	124	71	*			
19	Sa 02.07.2011	12:03	156	89	93	111	67	*			
20	Sa 02.07.2011	15:16	182	103	93	129	79	*			
21	Sa 02.07.2011	16:24	151	95	103	114	56	*			
22	Sa 02.07.2011	16:26	157	95	103	116	62	*			
23	Sa 02.07.2011	17:24	160	106	96	124	54	*			
24	Sa 02.07.2011	18:30	147	96	100	113	51	*			
25	Sa 02.07.2011	19:44	155	105	103	122	50	*			
26	Sa 02.07.2011	21:22	165	102	96	123	63	*			
27	Sa 02.07.2011	22:53	109	66	68	80	43	*			
28	Sa 02.07.2011	22:55	186	108	58	134	78	*			
29	Sa 02.07.2011	23:53	166	95	100	119	71	*			
30	So 03.07.2011	13:56	163	96	96	118	67	*			
31	So 03.07.2011	17:24	192	93	90	126	99	*			
32	So 03.07.2011	18:07	175	99	93	124	76	*			
33	So 03.07.2011	23:20	189	100	83	130	89	*			
34	Mo 04.07.2011	07:06	189	112	81	138	77	*			
35	Mo 04.07.2011	07:06	0	0	0	0	0	×	Error 5		
36	Mo 04.07.2011	08:49	142	83	78	103	59	*			
37	Mo 04.07.2011	10:48	0	0	0	0	0	×	Error 5		
38	Mo 04.07.2011	10:48	0	0	0	0	0	×	Error 7		
39	Mo 04.07.2011	10:49	178	91	76	120	87	*			
40	Mo 04.07.2011	18:33	145	90	78	108	55	*			
41	Mo 04.07.2011	21:10	163	89	81	114	74	*			
42	Di 05.07.2011	07:05	160	89	78	113	71	*			
43	Di 05.07.2011	09:23	159	95	90	116	64	*			
44	Di 05.07.2011	09:23	0	0	0	0	0	×	Error 5		
45	Di 05.07.2011	11:21	161	96	88	118	65	*			
46	Di 05.07.2011	15:01	184	106	88	132	78	*			
47	Di 05.07.2011	16:37	203	72	88	116	131	*			
48	Di 05.07.2011	16:42	186	102	88	130	84	*			
49	Di 05.07.2011	18:40	165	90	81	115	75	*			

Zeitraum löschen man. Messdaten

Messwerte übertragen

TM-2420 TM-2430

Gesamt 30.06.11 05.09.11 Tag 20:00:00 17:59:59 Nacht 18:00:00 19:59:59

monat/jahr/Tag	30	01	02	03	04	05	06
Blutdruck	RR 142/88	RR 134/74	RR 170/80	RR 201/112	RR 160/102	RR 160/97	RR 160/90
Puls	RR 100/89	RR 150/77	RR 185/93	RR 170/80	RR 157/88	RR 163/88	RR 193/98
Temperatur	40	40	40	40	40	40	40

Was hier dokumentiert wurde sind klare Mißstände. Jedoch erdreistete sich die Klinik später gerade über das Thema Blutdruckbehandlung „zu begründen“, weshalb man mir die Generalvollmacht entziehen sollte. Aber die Fakten sind auf unserer Seite. **So schrieb der wurstelnde Professor im Brief vom 06.07.11 selbst:**

Die Patientin wurde uns mit einem Subklavia-Katheter links zugelegt. Medikamente wurden bislang durch private 24h-Pflege gemörsert und oral verabreicht, deren Resorption aber aufgrund der Schluckstörung angezweifelt werden kann. Hierunter zeigten sich erhöhte RR-Werte, die mit Nitro Spray s.l. bzw mit Nitrendipin s.l gesenkt werden mussten. Wir entschlossen uns daher gemeinsam mit Herrn F. zur Anlage einer transnasalen Ernährungssonde zur Medikamentenapplikation als auch zum langsamen enteralen Ernährungsaufbau. Ziel war es jedoch den Blutdruck langsam und schonend unter Vermeidung von Hypotonien und hypertensiven Krisen zu senken, die eine weitere Verschlechterung des neurologischen Zustands hätten bedeuten können. Daher ergänzten wir den AT-Rezeptorblocker und Kalziumantagonisten nach Durchführung eines EKGs um einen Betablocker.

**Zu diesem Thema schrieb ich denen jedoch schon am 01.07.2011**

**Deshalb:**

Ich stimme einer vorübergehenden Nasen-Sonde zu, z.B. wenn damit der Magen wieder in Schwung kommt und sie z.B. übers Wochenende bis zur weiteren Diagnostik stabilisiert werden kann und so dass der Venenkatheder erst mal noch sicherheitshalber verbleibt. Dann aber bitte Sicherungsmassnahmen gegen Herausziehen, jedoch keine enge Fixierung sondern den Nasenschlauch nach oben wegführen und an der Wange mit Pflaster befestigen und dann die Hände nur so „fixieren“, dass sie nicht bis zur Nase kommen kann, aber keinesfalls eng am Bettgitter fixieren, es darf keine u.U. für die Skoliose unbequeme Körperhaltung aufgezwungen werden.

Dann wohl zuerst Ernährung weiter über Venenzugang, aber beginnend Wasser über Nasensonde. Bitte dabei auf keinen Fall flach lagern und selbst beim Umlagern Kopf etwas oben halten, Bett selbst beim umlagern nicht ganz flach machen, denn da hat sich dann schon öfters zusätzlich erbrochen.

Was die genaue zukünftigen Medikamenten-Überlegungen und Pläne angeht bitte Rücksprache der Ärzte mit mir, aber vorab die wichtige Info: Durch orale Verweigerung und Erbrechen keinerlei sicher orale Medikamentengabe zur Zeit möglich. Hier hängt zur Zeit alles in der Luft, deshalb hat unsere Pflegerin nochmal bei Spitzenwerten von 200/100 Nitro-Spray gegeben und das der Krankenschwester mitgeteilt, die danach später einen guten Blutdruck messen konnte. Das darf aber nicht zu falscher Sicherheit führen, da das ja nur kurz wirkt.

Zur Zeit ist also alles total in der Schwebel und eben teils auf gefährliche Niveau. Beta-Blocker waren gestern besprochen sind heute aber nicht bei den Medikamenten dabei und ausserdem werden die ja auch oral verabreicht, was aber ja zur Zeit grundsätzlich nicht funktioniert.

Hier ist es mir ganz wichtig daraufhinzuweisen, dass es hier keine Missverständnisse geben darf, so dass die Krankenhaus-Behandler denken, sie sei medikamentös versorgt. Das ist sie nur auf dem Papier, weil zur Zeit die Aufnahme grundsätzlich nicht klappt und es völlig offen ist, was hier überhaupt im Magen ankommt.

Hier wohl entweder eine völlige Umstellung auf venös geben (was sicher schwierig und nur falls alles andere versagt eine Lösung wäre), oder eine gesicherte Nasensonde mit entsprechender langsam beginnender Aufnahme der Flüssigkeits- und Medikamentengabe.

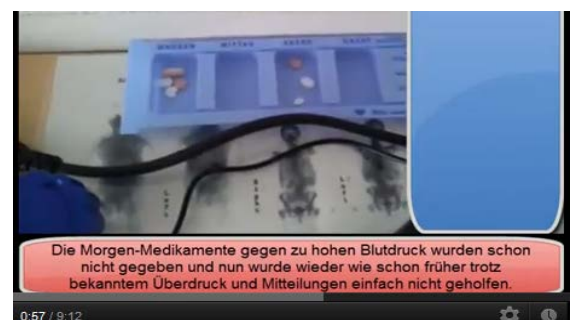
**Zur Zeit sehe ich eine akute Gefahrensituation, weil sich noch kein funktionierender Rythmus bei der Medikamentengabe eingespielt hat und die Gefahr fataler Kommunikationsmissverständnisse besteht. Die momentan verordneten Medikamente können momentan ihre Wirksamkeit in keinsten Weise gesichert entfalten, dadurch Gefahr, bitte ärztlich abklären und zeitnah entsprechend handeln.**

Vielen herzlichen Dank für alle Bemühungen zum Wohl meiner Mutter und mit freundlichen Grüßen

Klaus

Die Realität jedoch sah dann so aus:

im besagten Video, das sich durch Anklicken des seitlichen Bildes öffnet, wird bei Minute 0: 56 dokumentiert, wie die gesamte Medikation des gesamten Tages um kurz vor 17:00 Uhr abends noch immer unangetastet herumlag, weil nach einer Untersuchung am **Vortag** die Nasensonde offensichtlich immer noch nicht wieder gelegt war.



Hier sieht man: Sobald man mal ein bisschen genauer dokumentiert, stehen die Denkversager schön dumm da. Fach-Gaukler eben. Und es geht weiter:

Medikamente	1	2	3	4	5	6	7	8
Atacand Blopress 1mg	0-0-1	1-0-1	1-0-1	1-0-1	1-0-1	1-0-1	1-0-1	1-0-1
Plavix 75mg	Pause	Pause	Pause	Pause	Pause	Pause	Pause	1-0-1
<del>Pantozol 40mg</del>	<del>1-0-1</del>	<del>1-0-1</del>	<del>1-0-1</del>	<del>1-0-1</del>	<del>1-0-1</del>	<del>1-0-1</del>	<del>1-0-1</del>	<del>1-0-1</del>
Cyrt = Hexonidiazol	Pause	Pause	Pause	Pause	Pause	Pause	Pause	Pause
Torem	Pause	Pause	Pause	Pause	Pause	Pause	Pause	Pause
Nexium 20mg	<del>1-0-0</del>	<del>1-0-0</del>	<del>1-0-0</del>	<del>1-0-0</del>	<del>1-0-0</del>	<del>1-0-0</del>	<del>1-0-0</del>	<del>1-0-0</del>
Concor 2,5mg	<del>1-0-0</del>	<del>1-0-0</del>	<del>1-0-0</del>	<del>1-0-0</del>	<del>1-0-0</del>	<del>1-0-0</del>	<del>1-0-0</del>	<del>1-0-0</del>
				1-0-0	1-0-0	1-0-0	1-0-0	1-0-0
				0-0-1/2	1/2-0-1/2	1-0-1/2	1-0-1/2	1-0-1/2
L-Thyrox 50µg	<del>1-0-0</del>	<del>1-0-0</del>	<del>1-0-0</del>	<del>1-0-0</del>	<del>1-0-0</del>	<del>1-0-0</del>	<del>1-0-0</del>	<del>1-0-0</del>
Clotrimazol vaginal Creme								

Med. gerichtet	Hz.	Kontrolle/ Ausführung	Hz.	Hz.	Hz.	Hz.	Hz.	Hz.	Hz.	Hz.	Hz.	Hz.	Hz.	Hz.	Hz.	Hz.	Hz.	Hz.	Hz.
Med. eingegeben																			
Bedarfs-med.	1 Amp. Vomer bei Übelkeit als k.i. Novapin 1/2 A bis Bedarf																		
Diagnostik	ELG Zug					BE EKG					MEI - Schädel					Gastro + ✓			

In der zweiten Spalte wo sich auch der rote Kreis befindet, sieht man die Medikamente, die am 1. Tag in dieser Klinik, also am 30.06.11 gegeben wurden (ausser der Infusion, aber dabei gab es kein Blutdruckmedikament)

Das einzige verordnete Blutdruckmedikament war Atacand/Blopress in geringer Dosierung und unzureichender Darreichungsform (Ohne Nasensonde) Alles andere fehlte an diesem Tag. Die Verleumderin nennt oben zwar auf der folgenden Seite zurecht, dass der Blutdruck entgleiste und dass wir weil überhaupt nichts angeordnet war und wurde, aus der Not heraus selbst etwas gaben. Erfahren hat sie das jedoch von uns als sie zum Messen kam und ihr Kommentar dass wir einen Blutdruck über 200 gemessen hatten und sie nur von 142/88 geht ja eben gerade darauf zurück, dass wir zwischenzeitlich Nitrospray gaben

Damit haben wir meine Mutter auch in dieser Klinik in dem Moment vor akuter Schädigung bewahrt.

Denn wenn man die weiteren Tage seitlich auf Höhe des roten Kreises ansieht, benötigte sie sehr wohl mehr Medikamente gegen zu hohen Blutdruck. Die folgenden Messwerte seitlich belegen, dass wir nur das Allernötigste gaben damit meine Mutter angesichts einer so gut wie nicht vorhandenen Blutdruckbehandlung nicht sofort verstirbt.

Nr.	Datum	Zeit	SYS	DIA	PUL	MAP	PP	Ausl
1	Do 30.06.2011	20:20	172	99	90	123	73	
2	Do 30.06.2011	20:30	174	102	88	126	72	
3	Do 30.06.2011	21:06	154	85	83	108	69	
4	Do 30.06.2011	21:30	198	114	88	142	84	
5	Do 30.06.2011	21:44	166	95	93	119	71	
6	Do 30.06.2011	21:54	160	89	96	113	71	
7	Do 30.06.2011	22:47	167	52	88	90	115	
8	Do 30.06.2011	22:48	170	89	83	116	81	

Und dafür, dass wir die schlimmsten Folgen des Klinikversagens abgewendet haben, wollte man mir später die Betreuung meiner Mutter entziehen.

**Generalvollmacht**

Sehr geehrte Frau Notarin,

Frau Fejsa, [Name] befand sich vom 30.06. bis 06.07.2011 in unserer stationären Betreuung (siehe beiliegenden Arztbrief).

Wir haben sie auf Wunsch des Sohnes und nach telefonischer Rücksprache aus dem Krankenhaus [Name] übernommen (siehe hierzu den entsprechenden Entlass-Bericht).

Aufgrund eines extrem gestörten Vertrauensverhältnisses und nicht zu überbrückender Meinungsverschiedenheiten bezüglich pflegerischer und therapeutischer Maßnahmen hat Herr Fejsa seine Mutter entgegen ärztlichem Rat erneut in eine andere Klinik – nämlich das Klinikum [Name] – bringen lassen.

In der Anlage finden Sie auch noch die Stellungnahmen des Stationsarztes, Herrn Dr. T[Name] und des Oberarztes, Herrn Dr. B[Name] wie auch der pflegerischen Stationsleitung, Frau [Name]

Im Folgenden einige weitere Auszüge aus diesen als Straftat einzuschätzenden Versuchen:  
Zuerst das Zitat bzgl. des Blutdrucks von der **pflegerischen Stationsleitung**.

Fr. F[Name] kam am 30.6. auf I2 mit Begleitperson und Sohn auf I2, im Laufe des Nachmittags entgleiste der RR und der Sohn gab mehrmals ohne Anordnung oder Rücksprache seiner Mutter Nitrospray, das ja sehr gefährlich werden kann. Misst RR jede Stunde mit eigenem Gerät da er RR Messung des PP nicht vertraut. Sohn gibt an das RR wieder hoch sei >200 nachmessen von PP ergab aber nur 142/88 Sohn gibt trotz Hinweis eigenmächtig Nitro. Sohn wirkt immer sehr

Auf diesen Nonsens ging ich schon auf den vorigen Seiten ein, man hat dort alles versäumt und nichts kapiert, wir haben dann lediglich das Allerschlimmste und Blutdruck über 200 verhindert. Die Klinik hat zu der Zeit nicht mal regelmäßig gemessen und wenn doch, dann haben sie Hinweise auf Nitro-Einfluss geistig nicht kapiert

Der **Stationsarzt** steuerte folgendes bei:

„Gegenüber der Pflege erfolgte ein stetiges überwachen der Pflegearbeit. Erhobene Messwerte der Vitalparameter wurden mit eigenen Geräten nachgemessen und unter Unterstellung von Falschmessungen Medikamente nach eigenem Dünken der Patienten verabreicht.“

Messwerte								
Nr.	Datum	Zeit	SYS	DIA	PUL	MAP	PP	Aus
1	Do 30.06.2011	20:20	172	99	90	123	73	
2	Do 30.06.2011	20:30	174	102	88	126	72	
3	Do 30.06.2011	21:06	154	85	83	108	69	
4	Do 30.06.2011	21:30	198	114	88	142	84	
5	Do 30.06.2011	21:44	166	95	93	119	71	
6	Do 30.06.2011	21:54	160	89	96	113	71	
7	Do 30.06.2011	22:47	167	52	88	90	115	
8	Do 30.06.2011	22:48	170	89	83	116	81	

Die Fakten beweisen aber, dass meine Medikamenten-Gaben nur das allergrößte Versagen kompensierten und lebensnotwendig waren. Der schon zitierte Ausdruck rechts der Klinik zeigte: Es wurde am ganzen Tag nur zweimal gemessen und der Plan auf der vorigen Seite zeigt, es gab so gut wie keine Blutdruckmedikation.

nat. Juni/ Juli Tag		30			
Uhrzeit	Uhrzeit	Uhrzeit	Uhrzeit	Uhrzeit	Uhrzeit
Blutdruck	RR	RR	RR	RR	RR
	RR	RR	RR	RR	RR
	RR	RR	RR	RR	RR
Puls	Temperatur				
160	40				

Der Ausdruck auf der linken Seite zeigt unsere Messungen und beweist, wie in einer Zeit als die Klinik sich überhaupt nicht kümmerte, Werte von bis fast 200 auftraten, 198/114.

Rechts der Beweis, dass die Klinik selbst während der Blutdruck hoch und Messungen dringlich gewesen wären, den ganzen Aufnahmetag nur zweimal gemessen hat.

In einer Zeit, als weder gemessen noch behandelt wurde, da es noch überhaupt kein angemessenes Behandlungskonzept gab, haben wir, ständig hoffend dass endlich das Krankenhaus doch noch seinen Pflichten nachkommt, das Allerschlimmste abgemildert und erreicht, dass der Blutdruck wenigstens unter 200 blieb.

Und dafür sollte mir dann die Betreuung entzogen werden!

Dann noch zum Dritten, der unterstellt und verleumdet hat. Der **Oberarzt** schrieb:

*„Bereits bei der Anamnese und Befunderhebung am Beginn des stationären Aufenthaltes fiel auf, dass Herr F. eine fixierte Vorstellung über die Genese der Schluckstörung hatte...“*

Dazu sage ich: Na klar, ich bestand darauf, dass meine Mutter nicht verrückt ist und aus psychiatrischen Gründen nichts mehr essen will, sondern dass (wie ich letztlich ambulant auch beweisen konnte) ein körperliches Problem vorlag.

*„Es gelang initial durch viele, ausführliche und langwierige Gespräche zumindest in Zügen ein Diagnostik- und Behandlungskonzept zu vereinbaren, obgleich die Möglichkeit einer demenziellen Erkrankungen kaum mit seinen Vorstellung zu vereinbaren war. Allerdings lehnte Herr Feysa immer wieder, z.T. überraschend vereinbarte Diagnostik und Behandlungsschritte ab, da sich nicht mit seinen Vorstellungen deckten.“*

Dazu sage ich: Mir waren Untersuchungsergebnisse vorenthalten worden. Als ich das zufällig von einem Vertretungsarzt erfuhr, wollte das vorher auch noch mal mit dem behandelnden Arzt besprechen, das war alles. Und eben dass ich darauf bestand, dass das Schluckproblem im wahrsten Sinne „über Nacht“ kam und nicht im Rahmen einer sich über einen Zeitraum entwickelnden Demenz.

Als Begründung warum er meine Psychiatrierung für notwendig hält, schrieb er angesichts meiner verzweifelten Bemühungen die Misshandlungen meiner Mutter endlich zu stoppen:

*„...fiel Herr Feysa immer wieder durch unzureichende Affektkontrolle (Aufbrausen, Aufspringen vom Stuhl, aggressiver Gestik, Unterbrechungen, Verlassen des Raumes, etc) auf.“*

Tatsache ist: Ich habe das besagte „Roundtable“-Gespräch kurz verlassen um einen Ordner mit Unterlagen zu holen. Diese Dinge hatte ich mit dem Oberarzt zwar schon besprochen, aber der Professor schien davon keine Ahnung zu haben und so war es unvorhergesehen notwendig, sein defizitäres Wissen um die Vorgeschichte zu ergänzen. Dabei bemühte ich mich schlichtweg, die Herrschaften möglichst wenig warten zu lassen.

Die Tatsache jedoch, dass ich zügig aufstand und kurz aus dem Zimmer meiner Mutter diese Unterlagen holte, hat diesen Arzt so erschreckt, dass er u.a. mit dem „Argument“ *„Aufbrausen, Aufspringen vom Stuhl, aggressiver Gestik, Unterbrechungen, Verlassen des Raumes“* dann letztlich forderte:

*„Eine psychiatrische Überprüfung ist daher schon i.S. der Mutter, für die er eine Vorsorgevollmacht hat, dringend angezeigt.“*

Neben der besagten „Affektinkontinenz“ die er aus meinem „bedrohlichen Aufstehen und Ordner holen“ ableitete, hat er außerdem noch eine Reihe weiterer ganz normaler Dinge als „krankhaft“ dargestellt, so sah er außerdem einen „Dokumentationszwang“.

Und bei den Begründungen im Anschluss an einen von ihm vermuteten „Realitätsverlust“ nannte er meine Anzeige bei der Staatsanwaltschaft vom 27.6.2011.

Allerdings hat die Staatsanwaltschaft das anders gesehen und ermittelt seit einem Jahr. (Leider verzögert sich das jedoch unnötig, ein im Jahr 2011 von der Staatsanwaltschaft beauftragtes Gutachten war von dort für März 2012 erwartet wurden liegt aber immer noch nicht vor.)

Alles in allem mündete die psychiatrische Fantasie und der eigene Realitätsverlust bezüglich der von mir zurecht kritisierten, unhaltbaren Behandlungssituation, dann in folgenden Versuch, die Justiz als Retourkutsche aber

Ebenso lege ich Ihnen in Kopie die uns von Herrn Klaus F. überlassenen Beschwerdeschreiben und medizinischen Empfehlungen sowie Vorwürfe bei.

Aus all diesen Unterlagen wie auch dem Verhalten von Herrn Klaus F. erhebt sich für die betreuenden Ärzte die Frage, ob Herr Klaus F. noch in der Lage ist, aufgrund seiner Persönlichkeit die Generalvollmacht und Betreuung seiner Mutter auszuüben.

Ich habe diesbezüglich große Bedenken und befürchte, dass durch sein Verhalten Frau R. F. eher Schaden nehmen wird und bitte Sie dringend, hier eine Änderung der Vertretungsbefugnis herbei zu führen.

Mit freundlichen Grüßen



unbegründet mit unhaltbaren Unterstellungen gegen einen Unschuldigen zu instrumentalisieren.

Erst meine Mutter falsch oder gar nicht behandeln und dann den, der berechtigte Kritik übt, als psychisch krank hinstellen.

Ihn verleumden und dann versuchen ihn mithilfe der Justiz aus dem Weg zu räumen.



### 5.6. H.-Klinik 6

In H.-Klinik 6 und 7 steigerte sich das medizinische Versagen noch ganz enorm, zu erwähnen ist dabei auch eine schwere Blutvergiftung.

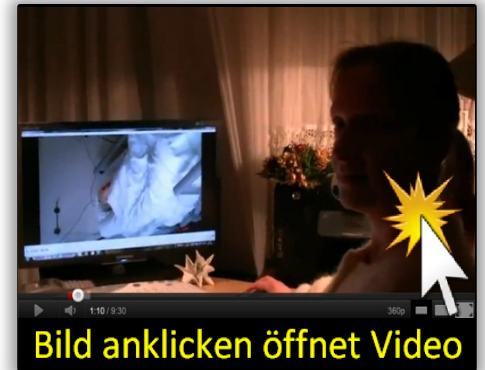Medizinisch sinnvolles gemacht wurde hier rein gar nichts, alles was gemacht wurde waren Körperverletzungen auf die wie gesagt anderweitig eingegangen wird, hier vorab dazu dieses Video und dann ein haarsträubender und wahrheitswidriger Brief:

Das hier ist der Fall mit der Blutvergiftung, der am Anfang des Dokuments hier schon kurz angesprochen wurde.

Es ist ungeheuerlich, wie hier dann auch noch versucht wurde dem Sohn des Opfers, die ihm von seiner Mutter verliehene Generalvollmacht entziehen zu lassen um sich so aus der Verantwortung zu stehlen, denn dann wäre mir d. Möglichkeit genommen, die Interessen meiner Mutter weiter wahrzunehmen und Vertuschung wäre Tür und Tor geöffnet.

Dieses Schreiben ist voller niederträchtiger Lügen und Verdrehungen. Hier sind kriminelle Motive offensichtlich.

Darüberhinaus jedoch und wie könnte es anders sein, ist es auch vom fachlichen Inhalt her voller Denkversagen. Siehe dazu die folgende Seite 2 des Schreibens und danach dann die tatsächliche Diagnose



**Strafbarer Versuch Unschuldige mit konstruierten Lügen von der Justiz verfolgen zu lassen**

14. Juli 2011 Prof. Dr. Müller, ...

Sehr geehrte Frau Notarin,

Frau ... befand sich vom 06.07. bis 11.07.2011 in unserer stationären Betreuung (siehe beiliegenden Arztbrief).

Wir haben sie auf Wunsch des Sohnes und nach telefonischer Rücksprache aus dem ... von Herrn Prof. Dr. ... übernommen (siehe hierzu den Ihnen vorliegenden Entlassbericht).

Der Sohn ... war als Generalbevollmächtigter primärer Ansprechpartner für die weitere medizinische Versorgung von Frau ... Es stellte sich schon nach wenigen Stunden heraus, dass Herr ... nicht in der Lage ist, die medizinischen Interessen seiner Mutter adäquat zu vertreten. Ein fundiertes und evidenzbasiertes Behandlungskonzept konnte zu keinem Zeitpunkt durchgeführt werden, da Herr ... mehrfach bereits beschlossene **Behandlungsstrategien wieder verwarf** und eigenmächtig eigene Behandlungskonzepte vorschlug. Darüber hinaus stellte sich heraus, dass das Vertrauensverhältnis zwischen Arzt, Pflegeteam und Betreuer dadurch massiv gestört wurde, dass eine von ihm eingesetzte angestellte Pflegekraft, der wir in gutem Willen einen Platz im Zimmer von Frau ... gewährt hatten, Herrn ... ohne Absprache mit den Ärzten mit Informationen versah, welche dann in teilweise unerträglichen Pamphleten gegen Ärzte und Pflegeteams von Herrn ... verwendet wurden. Gegen den Oberarzt Herrn Dr. ... wurde vom Sohn grundlos Strafanzeige erstattet.

**Falsch, es gab kein Konzept über Diagnostik sondern bereits im ersten Gespräch hieß es "Entweder sie stimmen einer PEG-Sonde zu, oder wir rufen den Sozialdienst für eine Verlegung ins Heim." Um eine Rö-Untersuchung zu erhalten musste ich vorher mit rechtlichen Schritten drohen, es gab ausser einmal in der 5. Klinik wo man Infos zurückhielt zu keiner Zeit auch nur eine einzige gem. beschlossene Strategie die ich wieder verworfen hätte, d. ist pure Lügen-Strategie.**

**Völliger Schwachsinn, als ob wir alle die Sklaven dieses Chefarztes wären und bevor wir zusammen reden bei ihm Erlaubnis einholen müßten.**

**Bei einer schweren Blutvergiftung wo jede Minute zählt habe ich als mir nachts der Zustand meiner Mutter mit Schüttelfrost von unserer Pflegerin am Telefon mitgeteilt wurde sofort per Fax eine Blutuntersuchung verlangt. Diese wurde aber erst ca. 10 Stunden später gemacht, Diagnostik und Behandlung so lebensgefährlich verzögert. Um das eigene Versagen wo es darauf ankam zu überspielen flüchtet sich der Professor heute in pseudoseriöses Geschwafel.**

Zuerst nochmal zum seitlich dargestellten Punkt 1.)

Es handelte sich um ein Privatzimmer, dort hielten sich als gefilmt wurde nur wir auf.

2.) Wie schon seitlich erwähnt, zum einen wurde meine Einschätzung später durch eine erst unter meiner Beteiligung erfolgreich durchgeführten Untersuchung ambulant zu 100 % bestätigt,

(siehe dazu den Arztbrief weiter hinten unter

**6.1. Diagnose nach Kliniken-Odysee erst bei selbst organisiertem ambulanten Röntgen-Breischluck**

als auch hieß es ja im nächsten Krankenhaus wieder, meine Mutter könne schlucken aber wolle nicht.

Erneut ist hier das völlige Denkversagen dieser Experten hervorzuheben. Was man sich fachlich leistete war ein reines Fiasko und was sich daran anschloss war menschlich gesehen Niedertracht und kriminell, die Instrumentalisierung der Justiz zur Verfolgung Unschuldiger.

3.) Punkt 3 ist bereits seitlich dargestellt.

Im folgenden jetzt die 7. Horrorklinik

**1** Darüber hinaus wurden geheime Filmaufnahmen im Zimmer mit Handy (und Laptop??) durchgeführt – Umfangreiche Dokumentationen im Internet vorangegangener Klinikaufenthalte bestehen.

Herr [REDACTED] war zu keiner Zeit in der Lage, intellektuell die komplexe medizinische Situation seiner Mutter zu begreifen und die entsprechenden Empfehlungen der Ärzte zum Wohl der Mutter umzusetzen. In der irrigen Annahme, man könnte einfach innerhalb kürzester Zeit eine nicht mehr reparable Schluckstörung wieder reparieren und damit eine künstliche Ernährung überflüssig machen, wurden wichtige und sinnvolle Behandlungskonzepte verworfen. Leidtragende hierbei ist Frau [REDACTED], die aufgrund des Verhaltens von Herrn [REDACTED] schon seit einiger Zeit keine optimale medizinische Behandlung erfahren kann.

**3** Wegen des gestörten Vertrauensverhältnisses haben wir dann die angestellte Pflegekraft polizeilich mit einem Hausverbot belegt, woraufhin Herr [REDACTED] ohne Rücksprache mit den Ärzten seine Mutter nachts wiederum in ein anderes Krankenhaus [REDACTED] verlegt hat.

Zusammenfassend sind Herr Oberarzt Dr. [REDACTED], Herr Oberarzt Priv.-Doz. Dr. [REDACTED] sowie alle involvierten Stationsärzte mit mir einer Meinung, dass Herr [REDACTED] nicht befähigt ist, Frau [REDACTED] adäquat in medizinischen Dingen zu vertreten. Dies ist aber besonders wichtig, weil der Gesundheitszustand von Frau [REDACTED] eine zeitnahe Entscheidung über das weitere medizinische Vorgehen dringend notwendig macht. Hierzu wird ein vernünftiger Ansprechpartner benötigt, was durch die Alleinvertretung des Sohnes über die Generalvollmacht aus unserer Sicht nicht gewährleistet ist.

**zu 1. Schwachsinn, ich habe auf legale Weise dokumentiert**

**zu 2. Unsinn, spätere Röntgenbreischluck-Untersuchungen haben mich bestätigt und den Professor widerlegt. Der Topp-Irrsinn ist jedoch, wie es dann im nächsten Krankenhaus wieder hieß, meine Mutter KÖNNE schlucken aber WOLLE NICHT !!!**

**zu 3. Reine Willkür, man bekam Panik, weil es für die lebensgefährlichen Fehlentscheidungen der Behandler hier eine Zeugin gab.**

**Auf diese Weise aber meiner Mutter ihre vertraute Betreuung zu entziehen, aus einem Ärzte-Pulk heraus diese Frau zu bedrängen sofort mit dem Zug in die Slowakei zu fahren, ist niederträchtig, sowohl gegen die unschuldig angegangene Pflegerin als auch menschenverachtend gegenüber meiner schwerstkranken und völlig alleine zurückgebliebenen Mutter, vor deren Augen sich das alles im Krankenzimmer abspielte. Diese war dann allein im Zimmer, ohne sich richtig äussern oder den Notruf bedienen zu können. Absolut verantwortungslos !**

Medizinische Fakultät  
Klinik für Hals-, Nasen- und Ohrenheilkunde  
Klinik für Hals-, Nasen- und Ohrenheilkunde  
Klinik für Hals-, Nasen- und Ohrenheilkunde

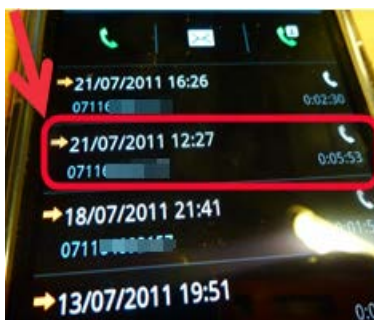**5.7. H.-Klinik 7**

**Das Gleiche wie schon für Klinik 6 gilt ähnlich auch für Klinik 7**

Der Gipfel des Ganzen war, wie meine Mutter per Nahrungs- und Flüssigkeitsentzug **zum Schlucken gezwungen** werden sollte !!!!! Weil sie das ja angeblich problemlos könne.

Das habe ich aus einem 05:53 Minuten dauernden Gespräch am 21.07.2011 ab 12:27 Uhr. Der Hausarzt erreichte die Stationsärztin nicht, da wählte ich ihm die Nummer mit meinem ultramodernen brandneuen smartphone und gab sie ihm. Als sich die Ärztin meldete, war jedoch plötzlich zufällig der Lautsprecher eingeschaltet und der Hausarzt, mit diesem Gerät nicht vertraut, konnte das während des Gesprächs bedauerlicherweise so spontan auch nicht ändern. (Ein tatsächliches Missgeschick von mir, nachträglich aber natürlich hilfreich.)

Daher informierte er die Ärztin ..... korrekt vorher, dass ich anwesend bin und mithöre, ob sie das nun verstand oder nicht, bevor sie freiwillig folgende Aussagen machte:



**Entlassbrief in der 7. "Versager-Klinik"**

halte ich in der Risikoabwägung eine erneute Intervention an den Gallenwegen für nicht indiziert. **Blutvergiftung mit Darmbakterien im Venenzugang! Hygiene?**

**Verlauf:**

Die stationäre Aufnahme der Patientin erfolgte aus dem Klinikum ..... auf Wunsch des Sohnes. Es zeigt sich eine Sepsis mit *E. coli* in bereits abgenommenen Kulturen im KH ..... Der ZVK war bereits im Esslinger Krankenhaus gezogen worden, auch hier ließ sich *E. coli* nachweisen. Es erfolgte die Weiterführung der bereits durch das ..... Krankenhaus eingeleiteten antibiotischen Therapie. Bei Nachweis von *Enterococcus species* und *Klebsiella pneumoniae* mit auffälliger Resistenz in der Urinkultur wurde die Antibiotikatherapie antibiogramm-gerecht umgestellt auf Piperazillin/Tazobac. Hierunter waren die Entzündungszeichen rückläufig, der Zustand der Patientin stabilisierte sich.

Bei Nahrungsverweigerung wurde eine Magensonde gelegt (9d). Initial hatte die Patientin eine langsame Nahrungskostaufbau nicht vertragen und nach anfänglicher Obstipation und einmaliger Gabe von Macrogol mit Bauchschmerzen und Diarrhoe reagiert. Es erfolgte eine Umstellung auf Osmolite, zusätzlich wurde Saab simplex verabreicht. Zuletzt gab die Patientin keine abd. Beschwerden mehr an. In der Nacht zum 21.07 zog sich die Patientin die Magensonde. Bereits zuvor wurde von unserer Logopädin ein Schlucktest durchgeführt, mit zunächst einigen Tropfen Tee, wobei sich ein leicht verzögertes, jedoch noch regelrechtes Abschlucken ohne Anzeichen auf Penetration / Aspiration zeigte. Wir planten daher zunächst den Versuch eines enteralen Kostaufbaus.

Aus gastroenterologischer Sicht ist bei fehlender Cholestase bzw. Hinweisen auf eine Cholangitis und zunehmend schlechtem Allgemeinzustand in der Risikoabwägung eine erneute Intervention an den Gallenwegen aktuell nicht indiziert.

Zur Blutdruckeinstellung wurde Moxonidin gut vertragen, der RR war im Zielbereich.

Insgesamt gestaltete sich der Aufenthalt und die Zusammenarbeit mit dem Sohn der Patientin (Generalbevollmächtigter) sehr schwierig wie auch schon von vorhergehenden Krankenhäusern berichtet. Auch hier wurde uns von dem Sohn und Betreuer der Patientin eine fehlerhafte Behandlung vorgeworfen, weshalb ..... seine Mutter am 21.07. auf eigene Verantwortung aus dem KH abholte.

Bei stark gestörtem Vertrauensverhältnis zum Betreuer der Patientin ..... empfehlen wir bei erneuter notwendiger stationärer Behandlung die Einweisung in ein anderes Krankenhaus.

**Von der 6. Klinik noch wurde ich bei Gericht angezeigt, weil ich daran festhielt, dass es eine abstellbare Ursache für das Leiden meiner Mutter und Schluckproblem von der Speiseröhre in den Magen gibt. Das war das eine Extrem des Irrsinnns, dann das Gegenteil, jetzt hieß es wieder meine Mutter könne schlucken, aber wolle nur nicht. In der 7. Klinik dann wurde meiner Mutter eine minimale Menge Pudding mit dem Teelöffel verabreicht und dann das festgestellt, was wir selbst auch sahen, dass sie vom Mund in die Speiseröhre schlucken kann. Dann ging die Logopädin zufrieden und schrieb ihren Bericht, meine Mutter jedoch hat dann nach einer Viertelstunde das was sie vorher vom Mund in die Speiseröhre geschluckt hatte wieder hochgewürgt, weil es nicht von der Speiseröhre in den Magen hineinging, was sich mit den späteren von mir ambulant selbst erreichten Untersuchungsergebnissen deckte, wo durch mich erstmal eine zielführende Untersuchung erfolgreich durchgeführt wurde. Die Kliniken dokumentieren aber mit diesem Entlassbrief eindrücklich ihr Totalversagen, man wollte meine Mutter jetzt nur noch unter der Haut schmerzhaft etwas geben, ansonsten sei sie einfach widerspenstig und man wolle mal sehen, ob sie wenn man sie richtig Hunger und Durst leiden lasse nicht mit dem Schlucken anfängt. Das war irrsinniger Folterwahnsinn und so holte ich sie sofort nach Hause und plante von dort zuerst eine erfolgreiche Diagnostik, zu der 7 Kliniken nicht fähig oder nicht willens waren.**

**Es sei bei meiner Mutter nun eine „palliative Therapie“ geplant, bei der sie nur subkutan etwas Flüssigkeit bekomme und wo man dann schon sehen würde, ob sie unter Hunger und Durst wieder mit dem schlucken anfange.**

Darauf ging ich nach Hause, schrieb folgendes Dokument, faxte es an die Station wo meine Mutter lag und fuhr dann los um sie dort vor ..... zu retten.

5.7.1 Hier das Fax vom Tag der Abholung meiner Mutter. Man beachte die Uhr-Zeiten: Ich kam aus der Praxis, schrieb das Fax und rettet dann meine Mutter aus der Klinik, wo „palliativ“ der erste Hunger-Folter-Tag begonnen hatte, damit sie endlich schluckt, denn können würde sie ja... wolle sie sterben?

SENDEBERICHT		<div style="border: 2px solid red; border-radius: 10px; padding: 2px; display: inline-block;">                 ZEIT : 21/07/2011 13:37                  NAME :                  FAX :                  S-NR. : BROF8F134300             </div>												
DATUM/UHRZEIT FAX-NR./NAME U.-DAUER SEITE(N) ÜBERTR MODUS VORL. GLAS SCANGRÖÙE	21/07 13:37 ██████████ 00:00:27 02 CK STANDARD A4/LTR/LGL ECM													
<div style="text-align: right; margin-bottom: 10px;"> <span style="background-color: #cccccc; padding: 2px 10px;">██████████</span> </div> <div style="border: 1px solid #ccc; padding: 5px; margin-bottom: 10px;"> <span style="background-color: #cccccc; padding: 2px 10px;">██████████</span> </div> <div style="border: 1px solid #ccc; padding: 5px;"> <span style="background-color: #cccccc; padding: 2px 10px;">██████████</span> </div>														
<table border="1" style="width: 100%; border-collapse: collapse;"> <tr> <td style="width: 15%; padding: 2px;">Datum:</td> <td style="padding: 2px;">21.07.2011</td> <td style="width: 85%; padding: 2px; text-align: right;">Seitenanzahl inkl. Anlage: ..2.</td> </tr> <tr> <td style="padding: 2px;"><u>Patientin/</u></td> <td colspan="2" style="padding: 2px;"><span style="background-color: #cccccc; display: inline-block; width: 100%; height: 1em;"></span></td> </tr> <tr> <td style="padding: 2px;"><u>Geschädigte:</u></td> <td colspan="2" style="padding: 2px;"><span style="background-color: #cccccc; display: inline-block; width: 100%; height: 1em;"></span></td> </tr> <tr> <td style="padding: 2px;"><b>Betreff 1:</b></td> <td colspan="2" style="padding: 2px;"><b>Entlassung</b></td> </tr> </table>	Datum:	21.07.2011	Seitenanzahl inkl. Anlage: ..2.	<u>Patientin/</u>	<span style="background-color: #cccccc; display: inline-block; width: 100%; height: 1em;"></span>		<u>Geschädigte:</u>	<span style="background-color: #cccccc; display: inline-block; width: 100%; height: 1em;"></span>		<b>Betreff 1:</b>	<b>Entlassung</b>			
Datum:	21.07.2011	Seitenanzahl inkl. Anlage: ..2.												
<u>Patientin/</u>	<span style="background-color: #cccccc; display: inline-block; width: 100%; height: 1em;"></span>													
<u>Geschädigte:</u>	<span style="background-color: #cccccc; display: inline-block; width: 100%; height: 1em;"></span>													
<b>Betreff 1:</b>	<b>Entlassung</b>													
<p>Sehr geehrte Damen und Herren,</p> <p>im heutigen Telefonat mit Frau Dr. <span style="background-color: #cccccc; padding: 0 5px;">██████</span> teilte diese auf Nachfrage mit, dass</p> <ul style="list-style-type: none"> <li>- keine weitere Diagnostik bei meiner Mutter vorgesehen ist</li> <li>- meine Mutter sich erholt habe und keine Schmerzen mehr hätte</li> <li>- meine Mutter sich den Nasenschlauch gezogen habe und das Marienhospital keinen Nasenschlauch mehr legen würde.</li> <li>- die Auswertung des CT vom 12.06.11 in Bezug auf die Frage der Raumforderung am Pankreas noch nicht so erfolgt sei, dass sie mir ein Ergebnis mitteilen kann, das solle in einer Besprechung der Ärzte heute Nachmittag erfolgen. Meiner Bitte das Ergebnis dann schriftlich festzuhalten und mir zukommen zu lassen stimmte Frau Dr. <span style="background-color: #cccccc; padding: 0 5px;">██████</span> zu.</li> <li>- meine Mutter auf Wunsch sofort nach <span style="background-color: #cccccc; padding: 0 5px;">██████</span> entlassen werden kann.</li> </ul>														

5.7.2 Hier das Original dieses Protokolls. Und von wegen „keine Schmerzen“, und „guter Zustand“ das gab ich so wieder, damit vor der Entlassung nichts mehr schief geht und kein Justitiar reinredet...

Datum:	21.07.2011	Seitenanzahl inkl. Anlage: ..2..
Patientin/ Geschädigte:	[Redacted]	
Betreff 1:	Entlassung	

Sehr geehrte Damen und Herren,

im heutigen Telefonat mit Frau Dr. [Redacted] teilte diese auf Nachfrage mit, dass

- keine weitere Diagnostik bei meiner Mutter vorgesehen ist
- meine Mutter sich erholt habe und keine Schmerzen mehr hätte
- meine Mutter sich den Nasenschlauch gezogen habe und das [Redacted] keinen Nasenschlauch mehr legen würde.
- die Auswertung des CT vom 12.06.11 in Bezug auf die Frage der Raumforderung am Pankreas noch nicht so erfolgt sei, dass sie mir ein Ergebnis mitteilen kann, das solle in einer Besprechung der Ärzte heute Nachmittag erfolgen. Meiner Bitte das Ergebnis dann schriftlich festzuhalten und mir zukommen zu lassen stimmte Frau Dr. [Redacted] zu.
- meine Mutter auf Wunsch sofort nach Hause entlassen werden kann.

Unter diesen Gesichtspunkten entscheiden wir uns dafür, meine Mutter sofort nach Hause zu holen. Die Nasensonde hat sie bisher offensichtlich getragen und wenn sich ihr Zustand gebessert hat, kann die von uns angestrebte weitere Diagnostik auch von zu Hause aus organisiert werden.

Wir gehen davon aus, dass dann die Nasensonde überflüssig wird, weil eine Ursache für die PLÖTZLICHE Schluckproblematik gefunden und behoben werden kann und sie dann wieder so wie nach der OP am 04.06.11 2450 ml Nahrung und Flüssigkeit durch den Mund aufnehmen kann.

Ihr ausdrücklich erklärter Wille nicht so wie mein Vater künstliche Leidensverlängerung erleben zu müssen steht jedoch über allem, dieser hatte eine PEG und das hat sie für sich ausdrücklich ausgeschlossen.

Wir rechnen damit, dass solange ursächlich unbehandelt, die Entzündungs-Problematik und starken Schmerzen, bzw. das, was bereits im Juni positiv auf Antibiotika ansprach und zu einer Besserung der Schluckproblematik und zumindest einem vorübergehenden Ende der Speichelsee-Problematik führte, so wie nach dem Ende der ersten Antibiotika-Therapie im Juni wiederkommt und streben wie gesagt weitere Diagnostik an. Das [Redacted] hat das aber abgelehnt, deshalb ist ein weiterer Aufenthalt dort keine Option und angesichts der Nachteile, wenn die Ernährung über den Magen wieder abgesetzt würde, ist jetzt umgehend zu handeln.

In einem Telefonat mit dem Hausarzt mit den Stationsärzten [Redacted] ergab sich dann

5.7.3 Seite 2 dieses Protokolls

- 2 (von 2) -

wie ich der Seite des Hausarztes erfuhr folgendes:

- das [REDACTED] hat gestern die Antibiotika-Therapie beendet
- meine Mutter habe sich über Nacht die Nasensonde gezogen und würde sich gegen eine neue Nasensonde aber auch grundsätzlich gegen jede Flüssigkeits- oder Nahrungsaufnahme verweigern.

Die Therapievorstellungen der Frau Dr. [REDACTED] sähen nun so aus, dass sie hier palliativ vorgehen würde, sie würde ihr subkutan das Nötigste an Flüssigkeit geben und dann abwarten, ob sie unter zunehmendem Durst und Hunger dann das Essen und Trinken wieder beginnen würde.

Daraus erschliesst sich eindeutig, dass unsere vielfältigen Berichte über das beobachtete vom Körper her kommende und nicht willentlich beeinflussbare „Hervorwürgen“ von bereits geschluckter Nahrung oder Flüssigkeit ausdrücklich nicht beachtet und nicht ernstgenommen wird.

Alles was klar auf ein „Nicht-schlucken-können“ in der Speiseröhre hindeutet, auch wenn sie wie wir stets sagten, im Mund tatsächlich logopädisch gesehen schlucken kann, wird nicht beachtet.

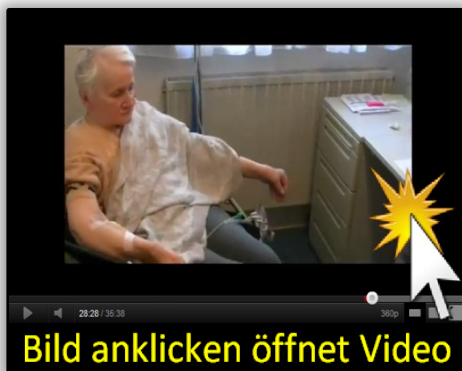Wir erklärten das stets mit einer Spastik, deren Ursache gefunden werden müßte.

Unter den gegebenen Umständen sehen wir uns nun aber veranlasst, meine Mutter dringend aus dem [REDACTED] nach Hause zu bringen, bis eine angemessene Diagnostik und Behandlung ihrer Beschwerden zeitnah organisiert werden kann.

Die einstweilige Weiterbehandlung [REDACTED] ist heute besprochen worden und sichergestellt.



Wenn man auf folgendes Bild klickt, öffnet sich das Video bei Minute 27:19 kurz vor der hier angezeigten Szene. Sobald diese Szene erscheint erfolgt eine Zeugenaussage zum letzten Krankenhausaufenthalt auf der damaligen Odyssee, der kurz vorher von mir am 21.07.2011 beendet wurde



Im Video <http://www.youtube.com/watch?v=8xZ-BK1KCQE>

**gibt es darüberhinaus weitere Infos zu diversen Fragen, so zum allg. Zustand, aber auch wie es beim Schluckproblem sich entwickelte war, was ja heute ein Hauptproblem ist.**

Denn das Grauenhafte ist:

Konkrete Folgen der missglückten OPs 2011 werden von Einigen wahrheitswidrig versucht schuld-verdrängend dem Schlaganfall 2008 zuzuordnen. Nach der Katastrophe 2008 jetzt weitere Aktionen Gesundheit und Würde meiner Mutter durch unwahre Verdrehungen zu beschädigen.

**5.7.4 Was das Ganze besonders verrückt macht ist die Tatsache, dass die Untersuchung die die wirkliche Diagnose erbracht hätte, in diesem Krankenhaus bereits vereinbart wurde aber dann nicht gemacht und nie mehr erwähnt wurde, auch nicht im Entlassbrief.**

SENDEBERICHT

ZEIT : 15/07/2011 12:53  
 NAME :  
 FAX :  
 S-NR. : BROF8F134300

DATUM/UHRZEIT 15/07 12:52  
 FAX-NR./NAME  
 U.-DAUER 00:00:37  
 SEITE(N) 02  
 ÜBERTR CK  
 MODUS STANDARD  
 VORL. GLAS SCANGRÖÙE A4/LTR/LGL  
 ECM

Datum: 15.07.2011

Aktueller Betreff siehe nächste Zeile Seitenanzahl inkl. Anlage: 2

<b>Betreff 1</b>	<b>Breischluckuntersuchung mit Magensonde</b>
<b>Patientin / Geschädigte</b>	[REDACTED]

Sehr geehrte Frau Dr. [REDACTED]

wir haben soeben telefonisch darüber gesprochen, dass ich weiter davon ausgehe, dass es eine medizinische Ursache für die Schluckbeschwerden meiner Mutter gibt, die NICHT (nur) mit (evtl.) demenziellen und parkinsonartigen ENTWICKLUNGEN zu tun haben müsste.  
 Deren Existenz will ich soweit sie 100 % zweifelsfrei wissenschaftlich nachgewiesen wären gar nicht abstreiten, aber davon merkte man bisher einfach nichts, so wie niemand aus ihrer Umgebung bei meiner Mutter ihre Atrophie bemerkte vor dem Schlaganfall 2008. Es gab keinerlei Einschränkungen durch die Atrophie, dass dadurch jemand auf die Idee gekommen wäre, meine Mutter sei dement etc.. Nicht mal ansatzweise!  
 (Die Atrophie selbst ist wissenschaftlich nachgewiesener Fakt, jedoch hat das Resthirn so gut funktioniert, dass es keine Einschränkungen gab, die gab es erst durch den Schlaganfall.)

5.7.5 Hier das Original dieses Fax

[Redacted header information]

Datum: 15.07.2011

Aktueller Betreff siehe nächste Zeile	Seitenanzahl inkl. Anlage: 2
<b>Betreff 1</b>	<b>Breischluckuntersuchung mit Magensonde</b>
Patientin / Geschädigte	[Redacted patient information]

Sehr geehrte Frau Dr. [Redacted]

wir haben soeben telefonisch darüber gesprochen, dass ich weiter davon ausgehe, dass es eine medizinische Ursache für die Schluckbeschwerden meiner Mutter gibt, die NICHT (nur) mit (evtl.) dementiellen und parkinsonartigen ENTWICKLUNGEN zu tun haben müßte. Deren Existenz will ich soweit sie 100 % zweifelsfrei wissenschaftlich nachgewiesen wären gar nicht abstreiten, aber davon merkte man bisher einfach nichts, so wie niemand aus ihrer Umgebung bei meiner Mutter ihre Atrophie bemerkte vor dem Schlaganfall 2008. Es gab keinerlei Einschränkungen durch die Atrophie, dass dadurch jemand auf die Idee gekommen wäre, meine Mutter sei dement etc.. Nicht mal ansatzweise! (Die Atrophie selbst ist wissenschaftlich nachgewiesener Fakt, jedoch hat das Resthirm so gut funktioniert, dass es keine Einschränkungen gab, die gab es erst durch den Schlaganfall.)

So verstehe ich das auch hier: Das Eine ist das, was man auf dem MRT sieht, aber in der Realität gab es keine demetiell oder parkinsonartig bedingten Schluckprobleme, sondern es gab

**zwei punktuelle Ereignisse und danach Verschlechterung**

- 1.) Das erste punktuelle Ereignis war die OP am 30.05.11 wonach sie aber am 04.06.2011 noch 2.450 ml Suppe, Tee, Pudding zu sich nehmen konnte, zwar mit MÜHE und Schmerzen was man aber mit der OP erklärte und als normal ansah.
- 2.) Das zweite punktuelle Ereignis wo es dann die wirkliche massive Verschlechterung gab, geschah so, dass obwohl sie am 04.06.11 und am 05.06.11 nach 30 ml Prepacol plus 4 x 5 mg Prepacol Tabletten schon massiven Dauerdurchfall hatte, man ihr anstatt wie von mir gewünscht Flüssigkeit, vielmehr noch 3 A Lasix 20 mg gab, und zwar gegen 23,30 Uhr. DARAUF konnte sie ÜBER NACHT nicht mehr schlucken und zuerst auch nicht mehr sprechen. Ihr Kalium lag dann am Morgen des 06.06.11 bei 2,2, obwohl es am 03.06.11 noch bei 3,8 lag.

GENAU DA begann die Schluckproblematik, Zusammenhänge wie Kaliumabsturz allein können es aber wie ich mir ärztlich sagen liess ja nicht alleine erklären, es gibt zwar einen medizinischen Zusammenhang zwischen Kalium-Absturz und Zunahme des Pleuraserguss, eben durch Herzinsuffizienz, aber es gibt keinen DIREKTEN medizinischen Zusammenhang zwischen Pleuraerguss und Spastik der Speiseröhre.

Hier kommt jetzt aber die OP ins Spiel, die ja bereits eine Zweit-OP war wo es also Verwachsungen zu lösen gab und eben alles nicht mehr so einfach war für den Operateur. Stellt man nun die Arbeitshypothese in den Raum, dass dabei nicht alles perfekt liegt, dass sowohl der Pleuraraum verletzt wurde als auch z.B. beim Vernähen der „Manschette“ oder wie das Ding heißt bei der Funduplicatio etwas aussen an der Speiseröhre befestigt wurde wo es besser nicht befestigt worden wäre, so sieht man das alles nicht innen bei der Magenspiegelung.



5.7.6 Seite 2 dieses Fax

- 2 (von 2) -

Dort sieht man aber dass der **Magen „torquiert“** ist, und wenn man etwas verdreht und dann befestigt, dann entsteht dadurch ein gewisser Zug und der kann natürlich zu Schmerzen und Problemen führen. Das sind mögliche Erklärungsversuche und nachdem unser Hausarzt auch wie Sie zuerst einen **NORMALEN** anatomischen bzw. medizinischen Zusammenhang ausschloss, so musste er auf meine Argumentation hin doch einräumen, dass je nachdem was bei der OP nun gemacht wurde bzw. dabei schiefgelaufen sein könnte, eben damit doch so ein Zusammenhang entstanden sein könnte.

Dem könnte man wohl mit einer Bauchspiegelung auf die Spur kommen, deshalb bat ich heute bereits telefonisch Schw. [REDACTED] und später auch nochmal schriftlich darum, das Plavix bis auf weiteres ein paar Tage zu pausieren um ggf. diese Untersuchung durchführen zu können. Dabei dachte ich wie besprochen an ein anderes Krankenhaus und bat darum bei Ihnen meine Mutter lediglich der Thorax-Abteilung vorzustellen heute.

Nun hatten Sie Frau Dr. [REDACTED] aber eine wie ich meine sehr gute Idee, eine Breischluckuntersuchung durchzuführen unter Verwendung der bestehenden Magensonde.

Ich gehe zwar davon aus, dass das Problem meiner Mutter die Speiseröhre ist, Sie sagten aber, dass diese Untersuchung auch Rückschlüsse auf diesen Bereich zuliesse. Fakt ist, dass kürzlich grüne Galle aus der Nasensonde lief und das Ende daher offensichtlich „ganz am Boden aufliegt“, daher dachte ich das es Sinn macht die Sonde zuerst etwas hochzuziehen und damit den Brei von weiter oben einzubringen, warnte dabei jedoch vor der Gefahr zu weit zu ziehen und ihn direkt in der problematischen Speiseröhre einzubringen, weil es von dort ja zur Zeit nicht runtertransportiert wird und dann Aspirationsgefahr bestünde. Andererseits funktioniert das Erbrechen ja mehr als nötig, wenn sie also so gelagert ist dass Aspirationsproblemen vorgebeugt ist, wäre es ja wieder OK und sie könnte das was sie „nicht runterbringt“ eben auf diesem Wege wieder loswerden.

Diese Details zu berücksichtigen ist aber ihr Metier, grundsätzlich freue ich mich dass endlich ein Arzt von der scheuklappenartigen Standard-Betrachtung abkommt und mit einer gewissen „Forscher-Mentalität“ an die Sache herangeht. Hier gibt es einen noch ungeklärten Zusammenhang zu erforschen, die reale Beobachtung dass die Schluckproblematik einen Zusammenhang hat zum Pleuraerguss den es **NORMAL** gar nicht gibt.

Um vor einer eventuellen Bauspiegelung nun einen schonenden Diagnoseversuch zu starten stimme ich dieser Form der Untersuchung ausdrücklich zu. Ich habe mich umfangreich mit diesen Fragen befasst und wurde umfangreich ärztlich aufgeklärt über solche Untersuchungen und stimme zu. Was mich überzeugt ist hier die Idee, die medizinische Durchführbarkeit muss der Arzt entscheiden. Ist diese gegeben, so stimme ich zu.

Ich sehe es als einen Versuch, findet man so nichts, heißt das für mich nicht, dass eine Bauspiegelung nicht nötig ist, ich begrüße aber die Idee, mit einer an sich harmlosen Untersuchungsvariante anzufangen und zu schauen, ob sich bereits da Anhaltspunkte finden lassen die dann einer weiteren Diagnostik den Weg weisen würden.

Meine Mutter hat eine PEG-Sonde für sich ausdrücklich abgelehnt und dazu gibt es auch ein in Anwesenheit des Hausarztes ausgefülltes und von ihm mit unterschriebenes Dokument. Somit hängt das Leben und die Lebensqualität meiner Mutter daran, nachdem nun schon soviel sonst untersucht wurde sich nun der absolut plausiblen Möglichkeit zu nähern, dass eben bei der OP etwas geschah, das sowohl den Pleuraraum tangiert als auch Schmerzen/Probleme beim schlucken macht.

Es muss ja nicht gleich die Lunge mit dem Magen vernäht worden sein, bei so einer schwierigen Zweit-OP kann es leicht nicht perfekte Stellen geben, wo nachdem das Problem erkannt ist, vielleicht mit einer kleinen lapraskopischen Nachbesserung viel erreicht werden kann und sich diagnostisch in diese Richtung zu bewegen, kann der Vorschlag von Frau Dr. [REDACTED] evtl. hilfreich sein, **deshalb stimme ich hier ausdrücklich zu.**

[REDACTED]

Klaus F.

Vorliegend eine ärztliche Anforderung einer Stationsärztin dieser großen Stuttgarter Klinik (der Letzten der sieben Versager-Stationen) auf der sie einem Psychiater, der dafür auch noch Geld der Krankenkasse bekam, folgenden **Auftrag** gibt:

**Diagnose Fragestellung:**

**Zustand nach Mediainfarkt, Bettlägrigkeit, vaskuläre Demenz, überprotektiver Sohn.**

**Gibt es die Möglichkeit, d. Sohn d. Betreuung zu entziehen.**

12.07.11.....

Das war die Klinik, die später behauptete meine Mutter würde nicht schlucken wollen obwohl sie das könne, ein Quatsch den die von mir später eingeleitete Diagnostik stichhaltig widerlegte.

Meine Sorge für meine misshandelte Mutter wurde von bösartigem Totalversagertum als "Krankheit" diagnostiziert.

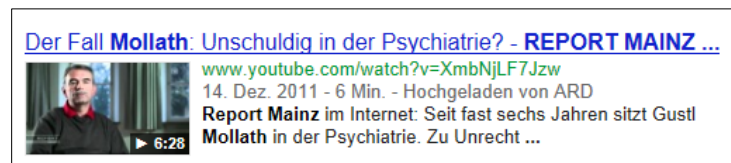
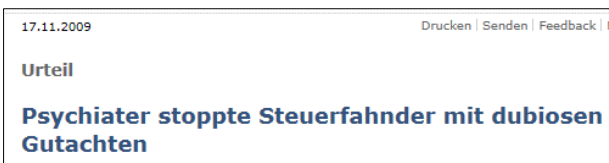
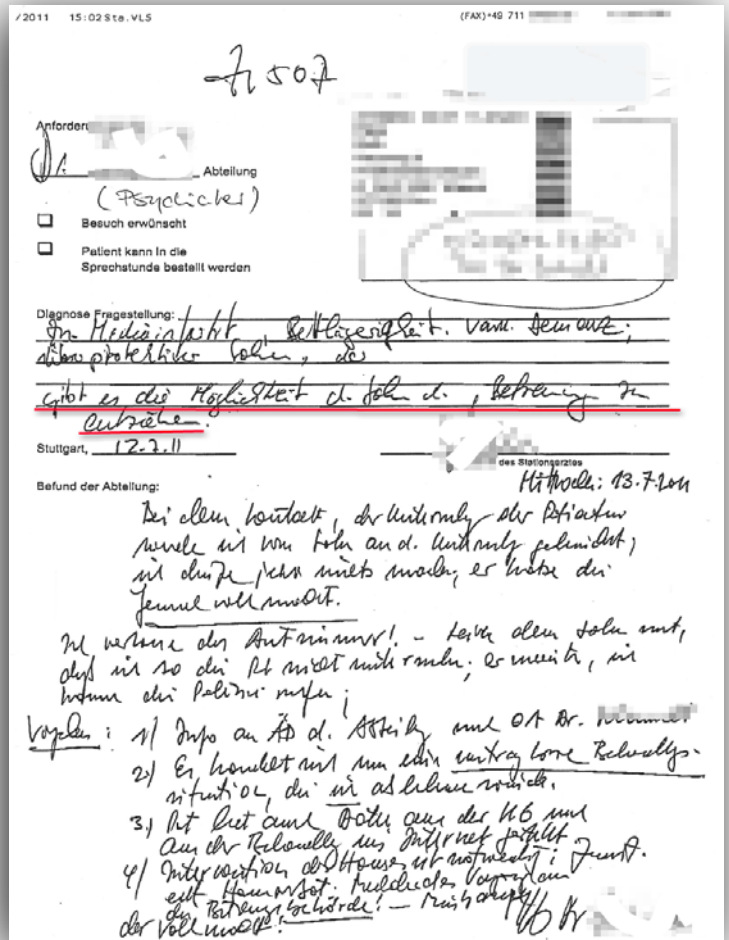
Und was tut der Psychiater?

Als ich ihn zufällig und ohne das alles noch zu wissen am Bett meiner Mutter traf und nur fragte wer er sei und was er mit meiner Mutter jetzt vorhabe weigerte er sich Auskunft zu geben und verwies mich des Raumes. Darauf erteilte ich ihm Kontaktverbot zu meiner Mutter worauf er beim Hinausgehen schrie, er würde dafür sorgen dass ich die Generalvollmacht verliere. Man muss sich mal diesen klar erklärten Vorsatz betrachten von jemand, der eigentlich neutral als Sachverständiger Fakten bewerten soll.

Aber voller Voreingenommenheit war ja auch schon sein Auftrag: **Gibt es die Möglichkeit, d. Sohn d. Betreuung zu entziehen.**

Dieser schrieb dann auch **auftragsgemäß: Intervention des Hauses ist notwendig, evtl. Hausverbot, Melden des Vorgangs an die Betreuungsbehörde! Missbrauch der Vollmacht!**

Das sind die Zustände. Und keine Einzelfälle, klicken Sie auf folgende Screenshots:



Oder fragen Sie mal den ehemaligen Stuttgarter Richter Frank Fahsel, z.B. über google. Betrachtete es der Arzt in der vorherigen Klinik deshalb als Anzeichen für „Realitätsverlust“, dass ich mich an die „Kollegen“ bei der Justiz gewandt hatte? Na mal sehen, ob sich Mafia da nicht zu früh freut.

Es gab insgesamt noch einiges mehr, Aber soweit die Hauptphase der Klinikenodysse 2011 Im Folgenden jetzt, wie ich kurze Zeit später selbst die richtige Diagnostik organisiert hatte:

### 6.1. Diagnose nach Kliniken-Odysse erst bei selbst organisiertem ambulanten Rö-Breischluck

Nachdem ich meine Mutter also nach dem haarsträubenden Versagen von 7 Kliniken hintereinander vor dem Foltertod („palliativ subkutan ernähren bis sie endlich schluckt oder stirbt“) nach Hause gerettet hatte, konnte ich ambulant selbst die zielführende Diagnostik organisieren. Diese fand dann knapp 2 Wochen später bei einem von mir organisierten und in die Wege geleiteten Rö-Breischluck statt.

Sehr geehrte Damen und Herren,

besten Dank für die Überweisung ihres o. g. Patienten.

Wir führten folgende Untersuchung(en) durch:

**Indikation** Dysphagie; Z.n. Fundoplicatio: Engstellen?  
Hypocapnie: Infiltrate? Stauung? RF?

**DL Oesophagus/Magen, Oesophagus**, durchgeführt am 03.08.2011 um 13:23

#### Methodik

Über die liegende transnasale Magensonde wird ca. 20 ml jodhaltiges wasserlösliches Röntgenkontrastmittel appliziert. Keine Komplikationen. Zielaufnahmen unter Durchleuchtung

#### Befund

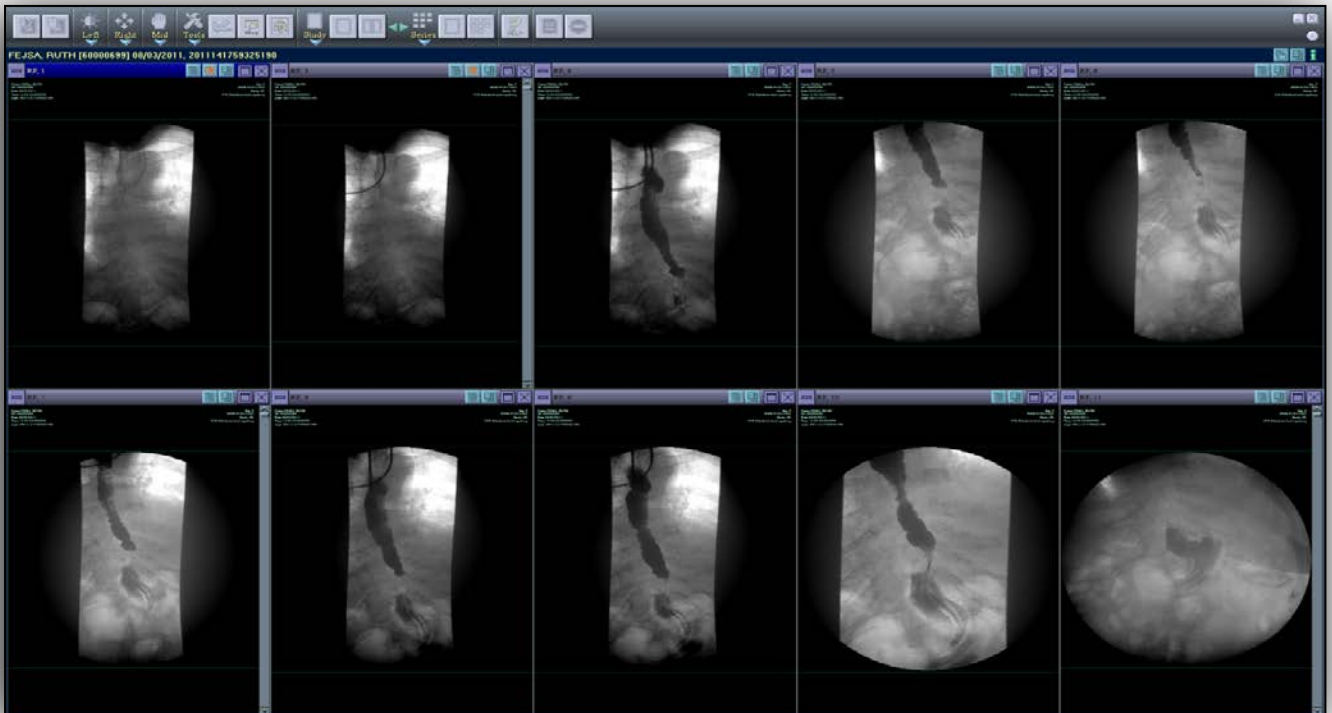Voruntersuchung: Keine

Die transnasale Magensonde wird bis auf Höhe der Trachealbifurkation zurückgezogen. Keine Aspiration. Das Kontrastmittel wird über die Magensonde dann appliziert. Der Oesophagus ist distal des Aortenbogens dilatiert. Multiple tertiäre Kontraktionen. Auf Höhe des Diaphragmas im Bereich der Fundoplicatio zeigt sich paraösophageal rechts ein kleiner Clip DD Nahtmaterial. Hier findet sich eine, sich kelchartig hochgradig verjüngende, Lumenminderung und Stenosierung. Keine typischen Hinweise für eine Wandunregelmäßigkeit im Sinne eines Malignoms. Das Kontrastmittel wird teilweise wieder nach extern aspiriert und entfernt. Danach erneute korrekte Positionierung der Sonde im Bereich des Magens und Kontrolle der Lage mittels Anspritzen unter Durchleuchtung. Stent mutmaßlich im Ductus pancreaticus. Keine dilatierten Dünndarmschlingen.

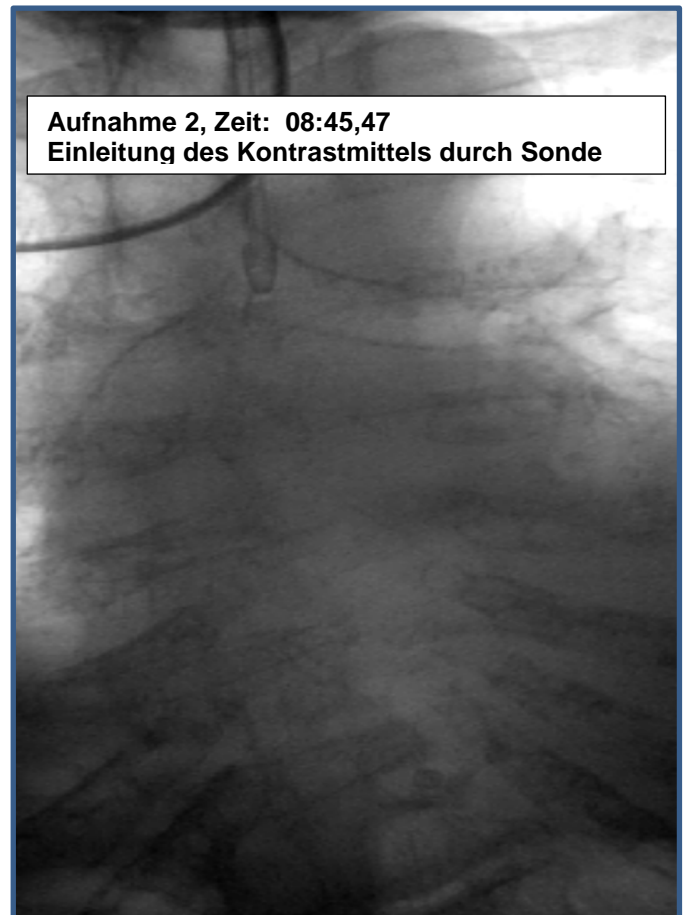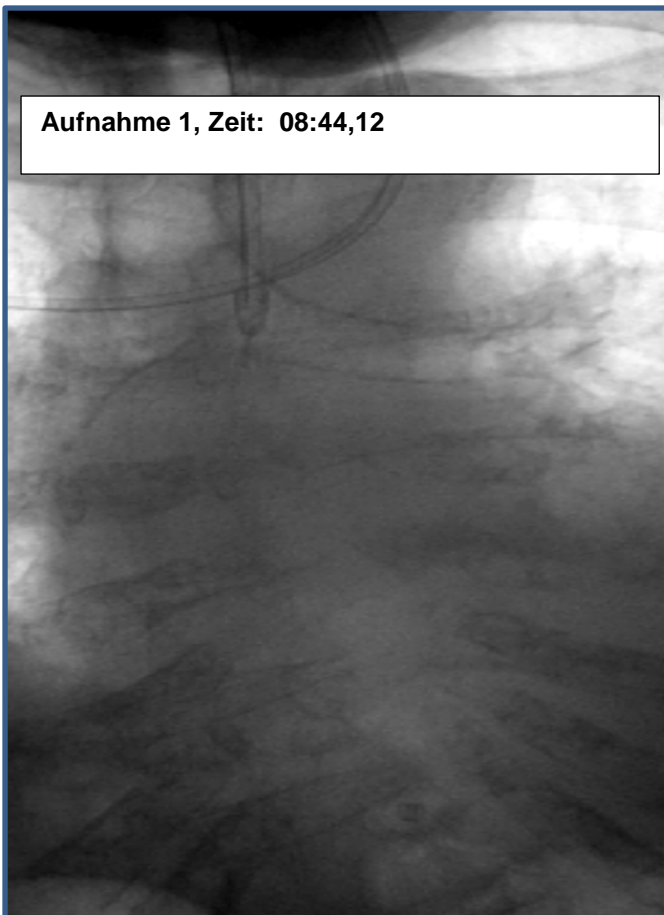
#### Beurteilung

Bei Zustand nach Fundoplicatio im Rahmen einer Hiatushernie zeigt sich auf Höhe des Diaphragmas eine hochgradige Stenosierung des distalen Oesophagus ohne suffiziente Passage in den Magen. Nach rechts paraösophageal angrenzend findet sich ein OP-Clip im Rahmen Fundoplicatio. Kein Hinweis für ein Malignom. Ausgeprägte tertiäre Kontraktionen

dazu gibt es folgende Aufnahmen:



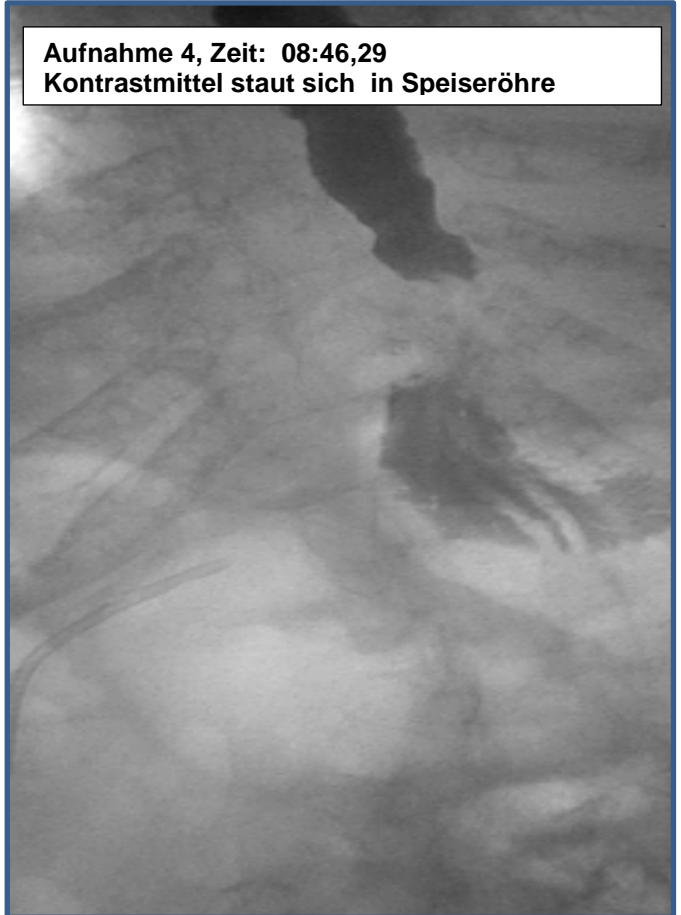
Und hier im Detail:



**Aufnahme 3, Zeit: 08:46,12**  
**Kontrastmittel fließt in Speiseröhre**



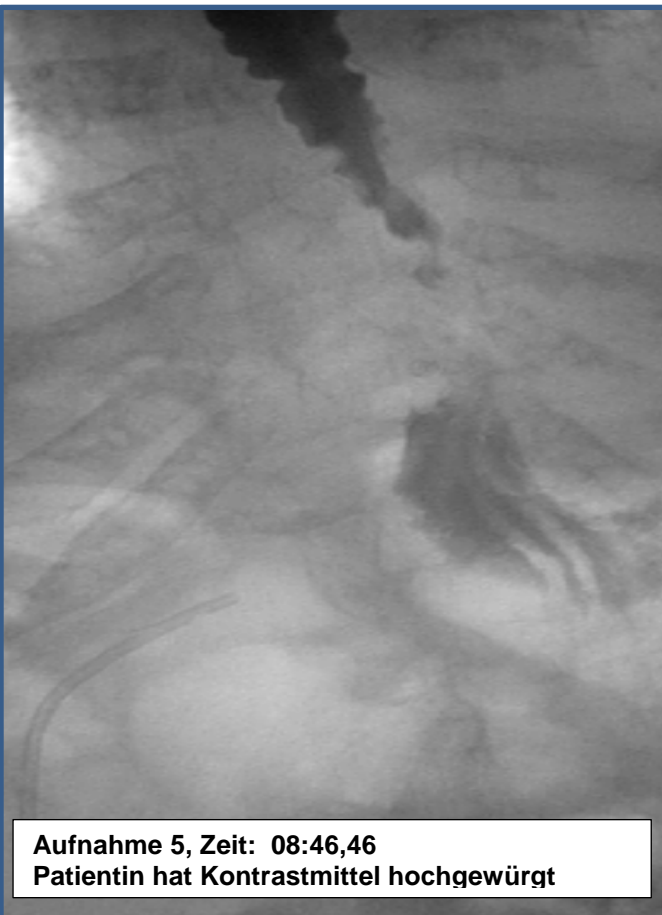
**Aufnahme 4, Zeit: 08:46,29**  
**Kontrastmittel staut sich in Speiseröhre**



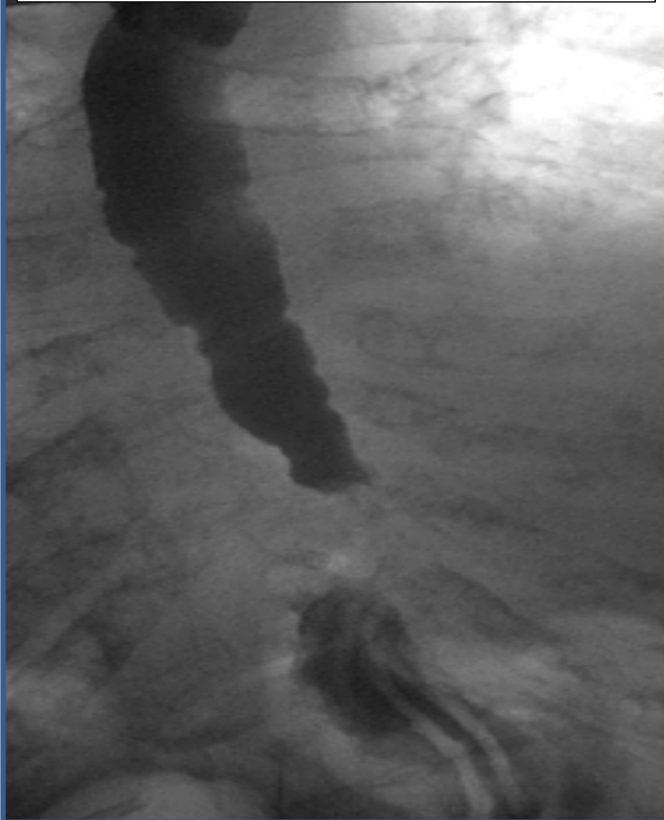
**Aufnahme 6, Zeit: 08:47,03**  
**Kontrastmittel fließt zurück nach unten**



**Aufnahme 5, Zeit: 08:46,46**  
**Patientin hat Kontrastmittel hochgewürgt**



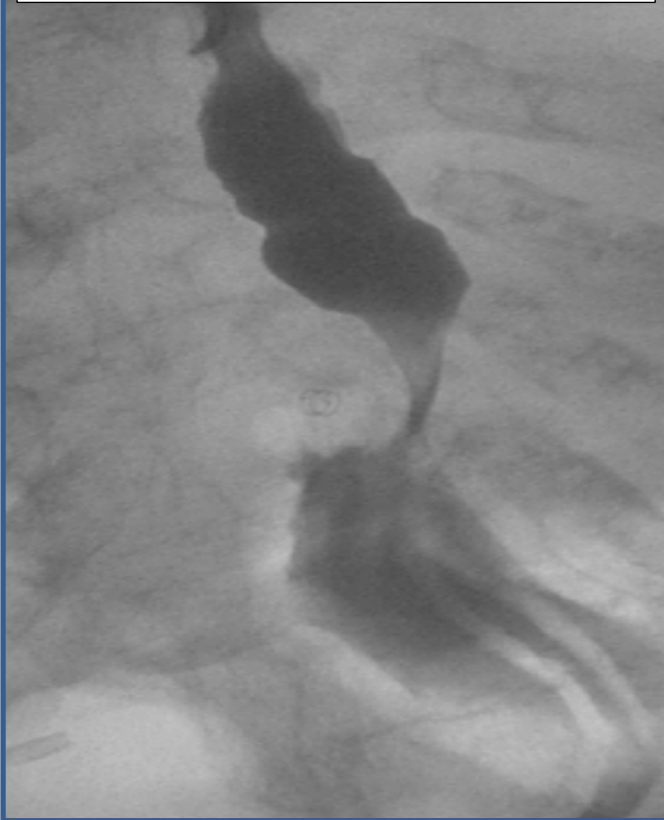
**Aufnahme 7, Zeit: 08:47,22**  
**Kontrastmittel staut sich wieder**



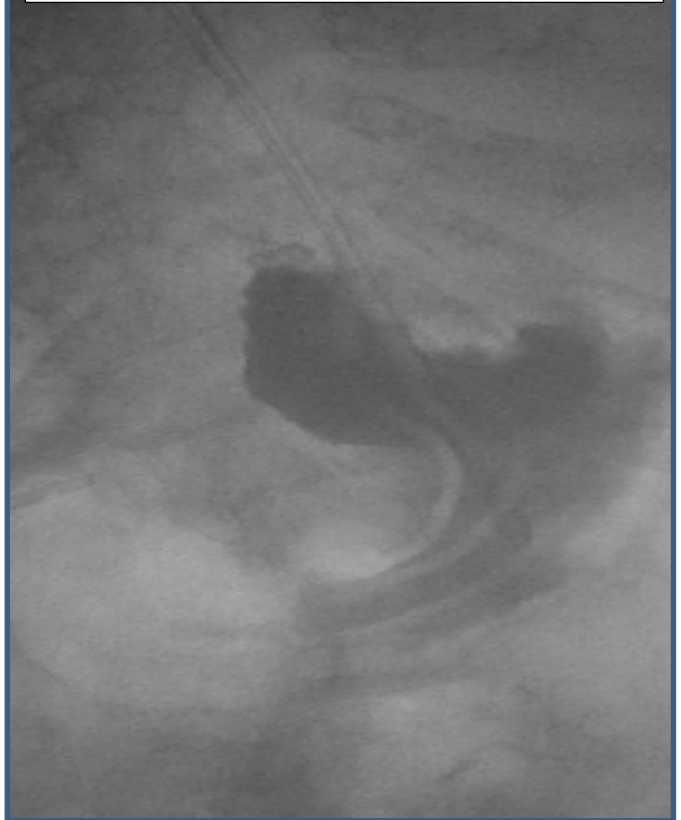**Aufnahme 8, Zeit: 08:48,00**  
**Kontrastmittel staut sich**



**Aufnahme 10, Zeit: 08:48,58**  
**Arzt führt der die Sonde in Magen zurück**



**Aufnahme 11, Zeit: 08:49,25**  
**Kontrastmittel bildet jetzt den Magen ab**



**7.1 Fach-Spezialist deutet den Röntgenbefund korrekt, andere Ärzte erkennen das Gleiche**

Auf der Basis dieses eindeutigen Befundes kam es zu glasklaren ärztlichen Diagnosen. Zuerst dieser eindeutigen Positionierung anhand dieser Einweisung und des Textes darauf

7.1.2 Der eindeutige Röntgenbefund war natürlich als Faktum anzuerkennen.

Krankenkasse bzw. Kostenträger: [Redacted]		<b>Verordnung von Krankenhausbehandlung</b> <b>2</b> <i>(Nur bei medizinischer Notwendigkeit zulässig)</i>	
Name: [Redacted]		<input type="checkbox"/> Belegarzt- behandlung	<input type="checkbox"/> Notfall
Kassen-Nr.: [Redacted]    Versicherungs-Nr.: [Redacted]		<input type="checkbox"/> Unfall, Unfallfolgen	<input type="checkbox"/> Versorgungs- leiden (BVG)
Status: [Redacted]		Musterreichbare, geeignete Krankenhäuser <b>chirurgie</b>	
E: [Redacted]    Datum: <b>03.08.11</b>		[Redacted]	
Diagnose: <b>schwere Achalasie nach Fundoplikatio und Hiatushernienverschluss; art. Hypertonie; Nicht primär insulinabhängiger Diabetes (Typ 2); SDAT</b>			
<i>Bitte die Rückseite beachten!</i>			
<i>Bitte dem Patienten gesondert mitgeben!</i>			
Untersuchungsergebnisse		<b>eindeutiger Breischluck</b>	
Bisherige Maßnahmen (z. B. Medikation)			
Fragestellung/Hinweise (z. B. Allergie)		<b>Allergien: verträgt Betablocker nicht</b>	
Mitgegebene Befunde			
<b>Ausfertigung für den Krankenhausarzt! Vertraulich!</b>			
Muster 2b (7.2008)			

7.1.2 Dann das Urteil des Fachspezialisten

**ÖGD vom 09.08.2011:**

1. Ausmessung der bekannten Ösophagusenge bei einem partiellen Thoraxmagen auf 3 cm.
2. Entfernung des liegenden Gallengangs-Stents.

**Anamnese, Beurteilung und Verlauf:**

Aufnahme wegen ausgeprägter dysphagischer Beschwerden und Schmerzen im Oberbauch/Thorax nach 2-maliger Thoraxmagen-Korrektur (3/2011 laparoskopisch / 6/2011 Revision per Bauchschnitt) zur Abklärung weiterer interventioneller /operativer Korrekturmöglichkeiten.

Radiologisch sieht man im Röntgen-Breischluck per Magensonde in einem auswärtigen

Seite 2

Pat.: ■■■■■ Geb.Dat.: ■■■■■ W

Seite 3

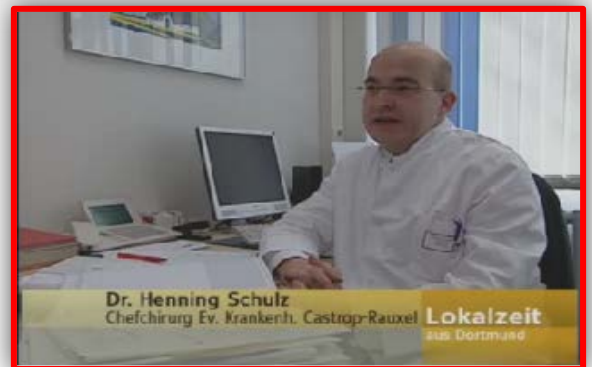3/4

radiologischen Institut wenige Tage vor der Aufnahme bei uns eine erneute Dislokation des gastroösophagealen Übergangs (LES) in das hintere Mediastinum. Dieser eindeutige radiologische Befund erklärt die Symptome der Patientin sehr schlüssig: Sowohl die Dysphagie, als auch die Schmerzen sind mit großer Wahrscheinlichkeit durch diese erneute Hernierung begründet.

Beide seitlichen Grafiken rechts sind anklickbar.

Dieser Arzt braucht hier in diesem Zusammenhang nicht wie so manche wehrhafte Versager anonymisiert werden, da er bis auf ein paar Missverständnisse bei der Anamnese sowohl einen vernünftigen Arztbericht geschrieben hat, als auch sonst sich sehr bemüht hat.

Dieser Arzt hat sich sogar im Nachhinein als nochmal eine Frage aufgetaucht ist sich ein ausserordentliches Mass an Zeit genommen, hier etwas zu besprechen.



Wie das in Zukunft sein wird ist offen, denn seine Einschätzungen sind mehreren Ärzten mittlerweile ein großer Dorn im Auge und zwar solchen, denen das Vertuschen von gemachten Fehlern von Kollegen wichtiger ist, als das Wohl meiner Mutter.

Jedoch wird das natürlich nicht zugegeben sondern stets so getan, als sei man um meine Mutter besorgt.

MEDIZINISCHES SYMPOSIUM

**Langen Leidensweg verhindern**

23.05.2011 | 17:23 Uhr

Castrup-Rauxel. Die Internationale Achalasie-Tagung für Patienten und Mediziner findet am 27. und 28. Mai am Evangelischen Krankenhaus statt.



**8.1. Die Zeit als klar war, was die durch mich erreichte Diagnose für 7 Kliniken bedeuten würde.**

**8.1.1 Beispiel: Arztbrief Seite 1: Zuerst irreführend früheren Befund aus dem Zusammenhang gerissen ...**

Sehr geehrter Herr Kollege

ich danke für die freundliche Überweisung der o.g. Patientin zur internistischen Konsiliaruntersuchung.

**Diagnosen:**

- Apoplektischer Insult (I64, Z) mit Aphasie
- Speichelregurgitation
- Upside-down-Magen (K44.9, G)
- Z. n. Funduplicatio
- Jetzt Ausschluss einer Oesophagusstenose und Ausschluss einer Oesophagitis

**Beschwerden:**

Die Pat. hat nach 2 Op s wegen eines upside down Magens anhaltend Probleme mit dem Schlucken, sie regurgitiert immer wieder grosse Menge Schleim und Speichel. Sie hatte einen Gallenwegsstenose wegen einer zystischen Pankreas RF, nach Entfernung des Stentes waren die erhöhten Leberwerte wieder in der Norm. Das Hochwürgen geschieht mehrfach täglich. Sie hat seit der OP im Mai 2011 Diarrhoe. Im Stuhl Calprotectin 1231 mcgr/ g Norm, im Labor bis 50. Eine Coloskopie war 2010 ohne Nachweise einer Entzündung. Sie hatte aber 2010 eine Stenose im Oesophagus, mit dem gerät passierbar. Einzelne Erosionen.

**Bisherige Medikation:**

Nexium 40.

**Oesophagogastroduodenoskopie:**

ASSISTENZ: Herr F  
 ENDOSKOP : Pentax EG 290Kp G 12 23 56.  
 PRÄMEDIKATION : 50 mg Propofol.  
 OESOPHAGUS: Funduplicatio, keine Fistel. CARDIA: geschlossen. FUNDUS: unauffällig. CORPUS: unauffällig. ANTRUM: unauffällig. PYLORUS: geschlossen. BULBUS DUODENI: unauffällig.  
 POSTBULB.DUODEN: unauffällig. BIOPSIE : im Duodenum.

b30t

**Das stimmt so nicht. Dem Arzt wurde ein Befund vorgelegt wo steht: VERDACHT AUF PEPTISCHE Stenose. Wird das weggelassen entsteht ein ganz falscher Eindruck und der Rest dieses Arztbriefes legt nahe, dass das Erwecken eines bestimmten Eindrucks auch das Ziel war.**

28.12.11

Sehr geehrte Kollegen,  
 ich berichte über Ihre Patientin, die sich am 23.09.10 in meiner Praxis vorstellte.

**Diagnosen:**

- Refluxösophagitis, Grad IV
- V.a. peptische Stenose des distalen Ösophagus, mit dem gerät passierbar
- Große axiale Hernie
- Magenpolypen (Drüsenkörperzysten)
- Divertikulose
- Hämorrhoiden
- Bauchschmerzen (unklare)

**Ösophagogastroduodenoskopie.**

Indikation: Druckgefühl epigastrisch. Assistenz Frau Fraktioniert 80 mg Propofol unter SO2 und Kreislaufmonitoring. Olympus GIF V100. Eingesehen bis in die pars descendens duodeni. Duodenum und Bulbus unauffällig. Antrum und Corpus mit feinfleckigem Erythem. 2 kleine Polypchen im distalen Corpus majorseitig, beide mit der Zange entfernt (PE3) Fundus unauffällig. Große axiale Hernie von 40 bis 30 cm. V.a. peptische Stenose bei 30 cm mit dem Gerät (11 mm) unter sanfterm Druck passierbar. Im distalen Ösophagus mit einzelnen Refluxläsionen und rötlicher Schleimhaut. Kardia in der Inversion klaffend. Tubulärer Ösophagus unauffällig. Biopsie aus Duodenum, Antrum, Corpus und Ora.

**Pathologie: liegt bei.**

**Ileokoloskopie.**

Indikation: AZ Verschlechterung, Bauchschmerzen unklar. Assistenz Frau Schulmeister, Frau Buchgraber. Fraktioniert 50mg Propofol unter SO2 und Kreislaufmonitoring. Olympus CF Q 140 I. Perianal reizlose Marisken. Rektal-digital erniedrigter Sphinktertonus. Sehr gute Reinigungsverhältnisse. Eingesehen bis 10 cm ins term. Ileum. Reizlose Divertikel im Sigma, hier viele und große Divertikel. In Inversion 3 Hämorrhoidalknoten. Alle übrigen eingesehenen ileokolischen Abschnitte mit unauffälliger Mukosa.

**Pathologie: folgt**

**Beurteilung:**

Zunächst symptomatische Therapie mit PPI in 2 facher Standarddosierung. Dann stepp down. Eine Dauertherapie mit PPI ist im Hinblick auf den ausgeprägten Befund indiziert. Ggf. Umstellung von Plavix auf ASS 100 erwägen. Bei V.a. intrathorakal gelegenen Magenanteilen und zunehmenden Beschwerden bei der Nahrungsaufnahme (Inappetenz, Völlegefühl) habe ich, trotz des hohen Alters der Patientin, zur Evaluation einer OP eine chirurgische Vorstellung empfohlen, insbesondere auch auf das Drängen des Sohnes hin. Endoskopisch bei der Ileokoloskopie kein Hinweis für eine entzündliche Darmerkrankung oder eine Stenose.  
 Mit freundlichen kollegialen Grüßen

**8.1.2 Dann Seite 2: Der Arztbericht wimmelt von Fragwürdigem und Fehlern. Dieser Fall wird stellvertretend für mehrere andere nun mal genauer beleuchtet**

BEWERTUNG.: Liegende Sonde. Keine Fistel, keine Entzündung im Oesophagus, liegende Sonde, Z.n. Funduplicatio. 1.)

**Beurteilung:**

Bei der Pat. war wegen eines upside down- Magens eine Funduplicatio und eine Fixierung an das Zwerchfell operativ durchgeführt worden. Die Pat. hatte zwischenzeitlich dann einen apoplektischen Insult erlitten und wird über eine nasogastrale Sonde ernährt. 2.)

Nach Angaben des Sohnes, der die gesamten Krankenunterlagen elektronisch gespeichert hat und bei der Erstkonsultation einen Videofilm auf dem Computer vorführt, wie die Pat. Speichel und wohl auch Magensaft regurgitiert, ist der Meinung, dass es sich um ein Problem der Passage im Oesophagus in den Magen handelt. Radiologische Bilder würden eine funktionelle Stenose zeigen. 3.)

Die Pat. ist ein Pflegefall, der Sohn hat die Pat. bereits mit der Frage einer Art Achalasie mit Botulinustoxin behandeln lassen, was keinen Erfolg brachte. Nun wurde sogar die Frage in den Raum gestellt, ob ein biologisch abbaubarer Stent nützen sollte.

Ich habe dem Pat. gesagt, dass man durchaus damit die Situation evtl. sogar verschlechtern könne, so dass jetzt bei offen stehendem unteren Oesophagusphinkter zwar der Speichel besser in den Magen laufen könne, aber umgekehrt natürlich auch Mageninhalt dann über den Stent nach außen dringen könnte und hier auch eine Regurgitation verursachen könnte mit Aspiration.

Insgesamt muss man sich die Frage stellen, ob bei dem Allgemeinzustand der Pat. eine maximalinvasive Therapie tatsächlich sinnvoll ist, auch eine Re-Operation und insbes. ein Stent, für den es medizinisch gesehen, keine gesicherte Indikation gibt und es sich somit um eine off-label Anwendung handeln würde, die nun auch nicht gerade billig ist. 4.)

Man gewinnt insgesamt den Eindruck, dass der Pat. außer der nachweislichen körperlichen Beschwerden der Pat. noch andere, nicht körperliche Dinge in dieser intensiven medizinischen Diagnostik, die er einfordert, ausagiert. Ob dies im Sinne der pflegebedürftigen Mutter ist, kann ich jetzt nicht beurteilen, wage ich jedoch anzuzweifeln. 5.)

Ich denke man muss hier sicherlich mit der Diagnostik nicht allzuweit vorgehen und insbes. auch nicht mit invasiven Maßnahmen. 6.)

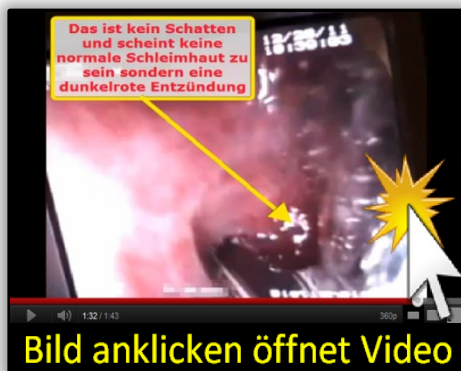Bei der jetzt durchgeführten Endoskopie findet man eine korrekte Lage der nasogastralen Sonde, keinerlei Entzündungszeichen, keine Fisteln. Im Bereich des Oesophagus keine Entzündungen, keine Druckstellen. 7.)

Ungeklärt ist ohne Zweifel, dass die Pat. im Stuhl einen sehr hohen Calprotectinwert hat, was für eine chronisch entzündliche Darmerkrankung spricht. Eine Diagnostik coloskopisch und ileoskopisch hatte vor nicht allzu langer Zeit keinen pathologischen Befund erheben können, eine Dünndarmdiagnostik war noch nicht durchgeführt worden. 8.)

Ich habe pragmatischer Weise der Pat. jetzt Budesonid aufgeschrieben.

Weiterhin ungeklärt ist ein Pleuraerguss, der linksseits liegt, von dem der Sohn auf Grund der radiologischen Bilder vermutet, dass es sich um eine Abszedierung handeln könnte. Hier wird wohl eine Punktion zur Diagnostik durchgeführt, was sicher sinnvoll ist, um zu klären, ob es sich hier um eine entzündliches Geschehen oder aber um einen Pleuraerguss im Sinne einer Stauung kardialer Natur oder auf Grund des Eiweißmangels handelt. 9.)

- Zu Punkt 2 : Wann soll der diagnostiziert worden sein und von wem stammt diese Information
- Zu Punkt 3 Nachweislich falsche und aus den Fingern gesogene Unterstellung und Verdrehung mit schwerwiegendsten Folgen für meine Mutter
- Zu Punkt 4 Unverschämtheit hier als Arzt sich auf die Ebene solcher Abwägungen zu begeben
- Zu Punkt 5 Ebenfalls Unverschämtheit, erst medizinische Fehler produzieren, dann über Wert oder Unwert eines Menschen für bestimmte Mittelzuwendungen schwadronieren und dann einen aufmerksamen Angehörigen in der Psychoschublade entsorgen wollen.
- Zu Punkt 5 So eine Wischiwaschi Aussage auf der Basis eigenen fachlichen Versagens ist ohne Belang, träfen wir nicht so viele Versager, könnte die Diagnostik schon lange beendet sein.
- Zu Punkt 7 Wie Punkt 1 definitiv falsch, siehe untenstehendes Video und Folgeseiten
- Zu Punkt 8 u. 9 **Genau, und hinter diesen Befunden steht ausschliesslich mein eigenes Bemühen, sogar auf eigene Kosten. Ich beauftragte und bezahlte die Calprotectin-Untersuchung genauso wie das 3D CT und vieles anderes.**



**Im Video** <http://www.youtube.com/watch?v=OReuqmy4yNc&feature=youtu.be>  
(Einfach das linke Bild anklicken)

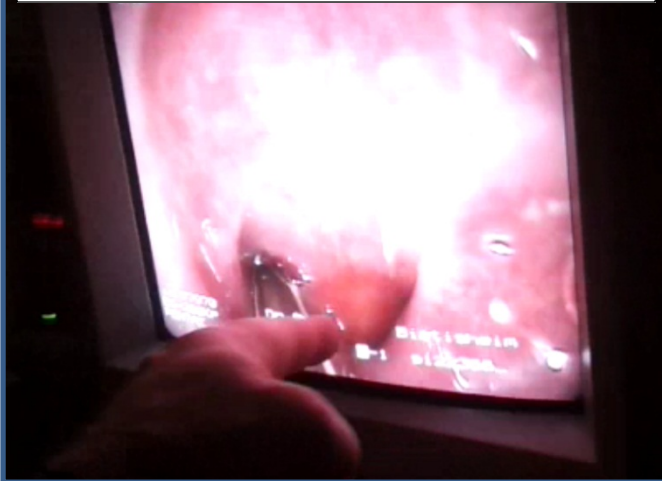kann ich meine obigen Aussagen beweisen. Obwohl dieser Arzt die Information hatte, dass die Sonde nach dem Entfernen eine dunkle Stelle genau auf Höhe des Mageneingangs zeigt, wo eine wundentzündete Stelle eingewirkt haben muss, übersieht er solche wichtigen Dinge bei seiner Arbeit und erstellt fehlerhafte Befund-Aussagen, die wieder andere Ärzte irreführen würden und für meine leidende Mutter eine Katastrophe bedeuten würden.



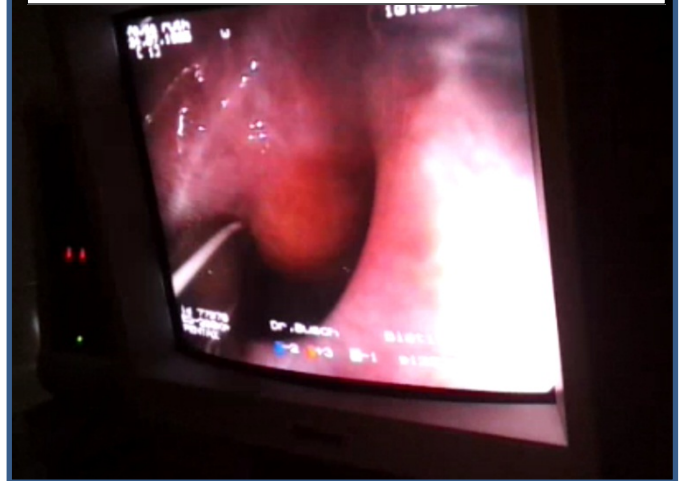Vor der Untersuchung zeigte ich dem Arzt dieses Foto, wie kann man sowas ignorieren? Für diesen klaren Hinweis für eine entzündete Stelle MUSSTE es bei der Magenspiegelung entsprechende Erklärungen geben, aber dieser Arzt war nicht in der Lage seine eigenen Bilder auszuwerten. Ich fragte bevor ich filmte zwar nach, aber heute habe ich das Video dennoch anonymisiert indem ich den Ton wegnahm bei den Aussagen des Arztes, aber dieser sah nicht nur selbst nix, sondern wies meine ausdrücklichen Hinweise auf eine gerötete Stelle ausdrücklich zurück.

8.1.3.1 Hier von mir mit **SORGFALT** analysiert das Video

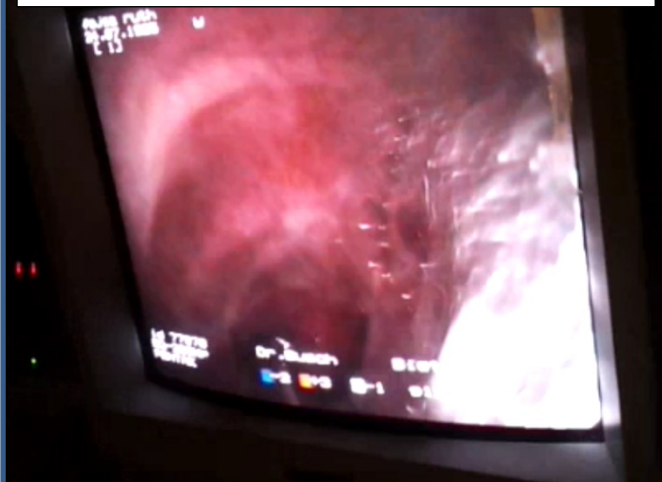1.) Nach vorheriger Anfrage konnte ich filmen und habe hier auf eine rote Stelle gezeigt, mein Hinweis wurde aber abgetan



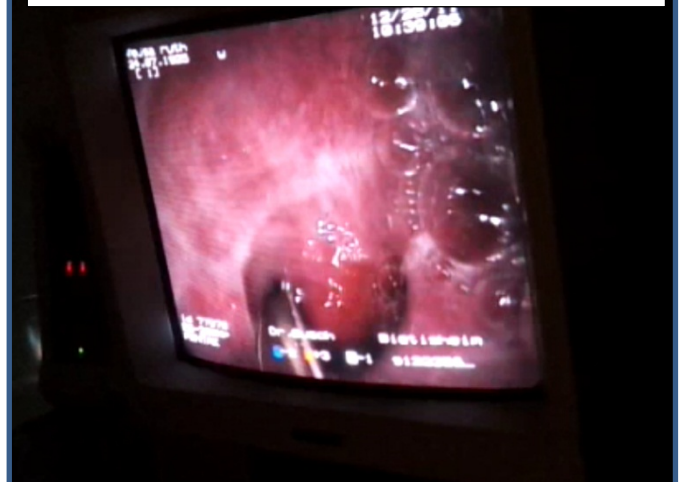2.) Das Abtun meines Hinweises erscheint mir aufgrund der Eindeutigkeit besonders von Bild 6 unten als ein Fehler



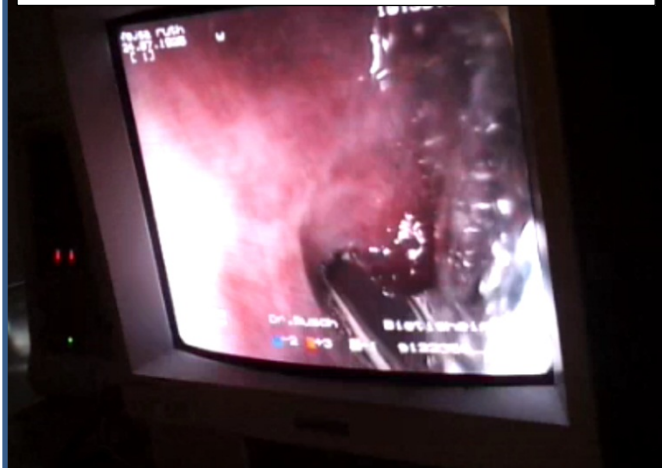3.) Hier die Rötung von verschiedenen Einstellungen, der Beweis ist jedoch Bild 6.



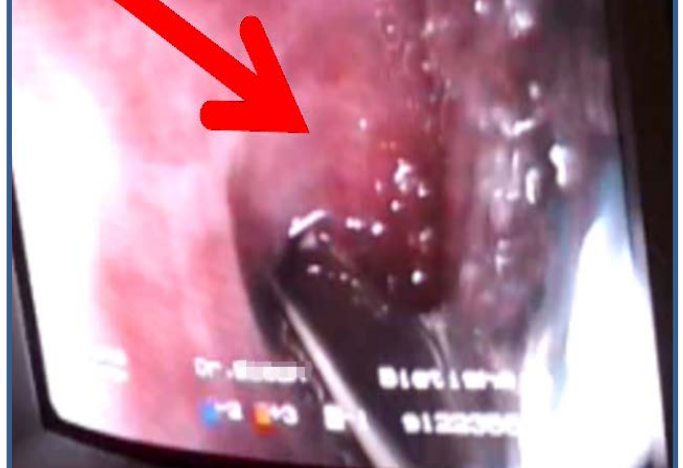4.) Auch hier massiv dunkelrote Bereiche, ohne Bild 6 könnte dies jedoch als Schattenflächen abgetan werden.



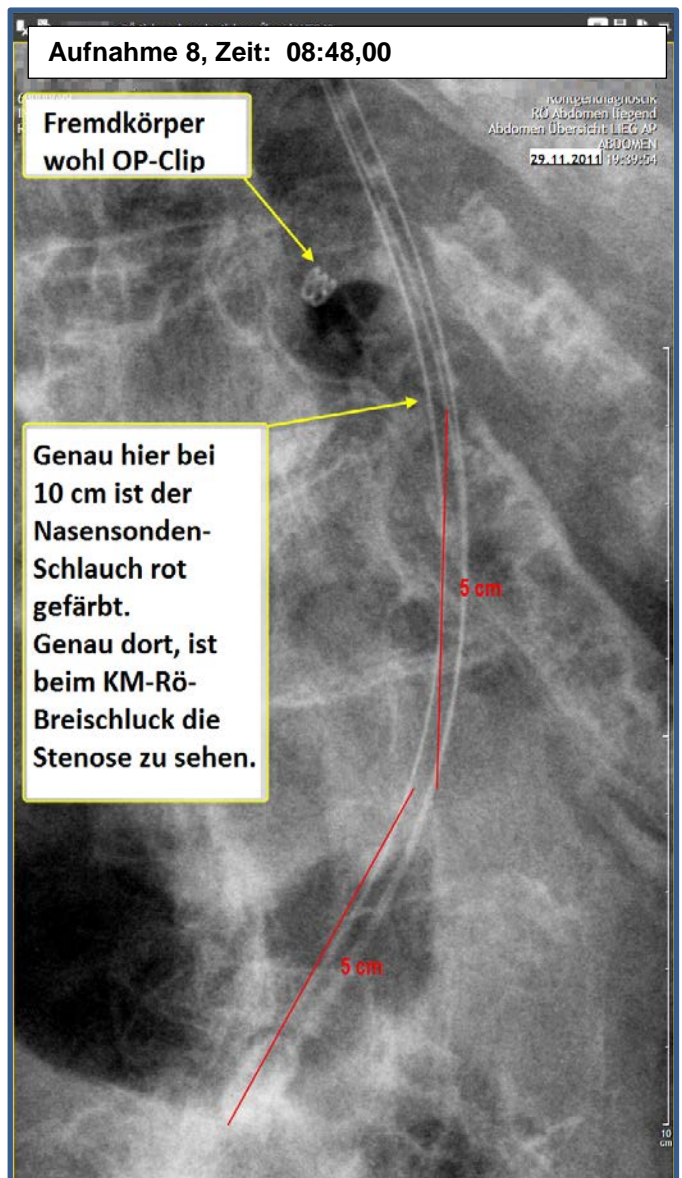
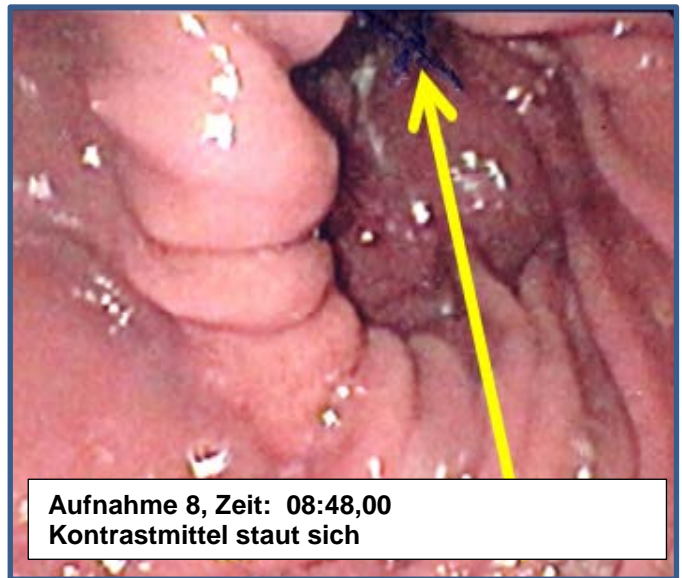
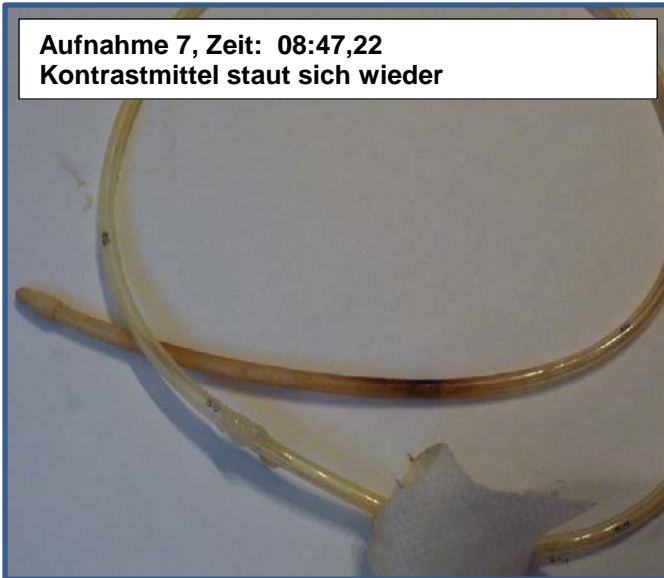5.) Hier sieht man weiße Spiegelungen auf dunkelroten aber angestrahlten Bereichen, eindeutig KEIN Schattenbereich.



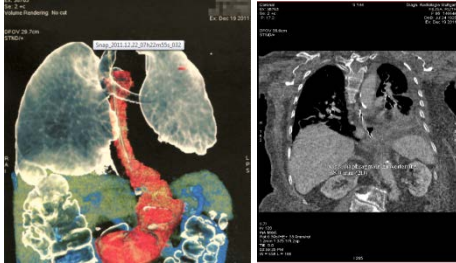
6.) Hier sieht man weiße Spiegelungen auf dunkelroten aber angestrahlten Bereichen, eindeutig KEIN Schattenbereich.



8.1.3.2 Analyse der Zusammenhänge



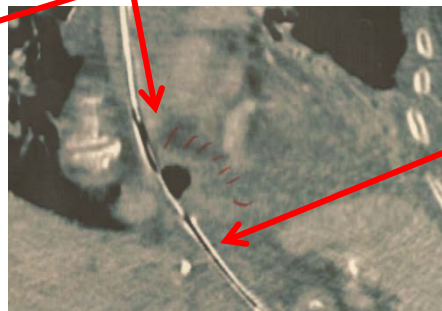
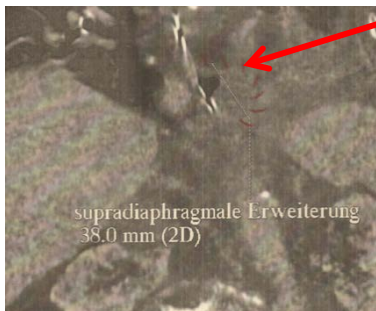
8.2.1 Weitere Infos



**Befund:**  
 wie in der MRT demarkiert sich ein deutlicher Pleuraerguss li. mit einer Breite bis zu ca. 3.5 cm, resultierende@Ektasien des linken Unterlappens.  
 Schmäler Pleuraerguss auch re. mit einer Breite von circa 7 mm.  
 Verstärkte interstitielle Zeichnung bei mangelnder Inspiration. Ansonsten keine weiteren abgrenzbaren pathologischen intrapulmonalen Fleck-Flächen-Streifenverdichtungen.  
 Breitbasig aufsitzendes, im Querdurchmesser vergrößertes Herz mit Zeichen einer re. Vorhofvergrößerung. Deutliche Trachealsklerose, Koronararteriensklerose in der rechten und linken Koronararterie.

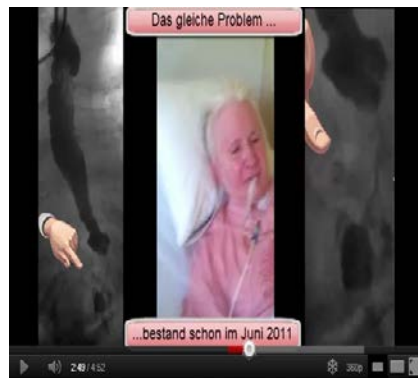
Auch diese CT-Untersuchung habe ich selbst organisiert und bezahlt. Vor einiger Zeit trennten wir uns von einem früheren Arzt, damit endlich die durch von mir selbst in Erfahrung gebrachte und selbst bezahlte Calprotectin-Stuhluntersuchungen diagnostizierte schwere Darmentzündung behandelt werden kann. Dem stand der vorige Arzt entgegen, ich jedoch liess dann den Stuhl selbst untersuchen und so wurde bei einem oberen Grenzwert von 50 einmal ein Wert von über 500 und Wochen später ein Wert von über 1200 ermittelt. Heute bekommt sie zumindest probatorisch Budenofalk, der Ex-Arzt bekämpfte aber noch Bemühungen ihr Leiden zu lindern, obwohl durch von mir initiierte Laboruntersuchungen klar war, dass ihr niedriges Eiweiß im Blut von ca. 5 unter Berücksichtigung aller Faktoren auf Verlust im Darm deutet.

Ebenfalls selbst bezahlt habe ich die CT-Untersuchung bei der der Pleuraerguss, aber eben auch folgendes festgestellt wurde: Eine „supradiaphragmale Erweiterung“ (Oder ist das nur der NICHT-kolabierte Bereich ?)



Und jetzt erinnern Sie sich mal an den OP-Clip den ich Ihnen hier zeigte.. Auf der Aufnahme hier ist es dieser Punkt  
 Das Ganze ist also direkt über der OP-Stelle  
 Der Radiologe schreibt dazu:

Zwerchfelldurchtrittes im Bereich des epiphrenischen Segmentes (das Zwerchfell ist in diesem Bereich nicht mehr kontinuierlich abzugrenzen) zeigt sich eine Erweiterung der Speiseröhre über eine Länge von ca. 4 cm mit anschließender angedeuteter Einschnürung im Übergang zum Magen (die Einschnürung ist vermutlich durch die fundoplicatio bedingt). Dorsallinkslateral angrenzend an den ösophagoastralen Übergang zeigt sich eine umschriebene, angedeutet abgekapselt oder abgegrenzte Flüssigkeitsansammlung mit einem Durchmesser bis ca. 15 mm (Bild 135 auf den Originalschichten bzw. markiert auf den Sekundärrekonstruktionen). Unmittelbar benachbart beginnt der Pleuraerguss links.



.Meine Mutter leidet durch die Stenose der Speiseröhre massiv und dieses Hochwürgen aus der Speiseröhre“ bringt viel Aspirationsgefahr, denn der Speichel steigt ja zuerst bis zum Beginn der Luftröhre an. (Links eines von vielen Videos) Muss dann meinen Mutter auch noch mal rülpsen, verdrängt das die Flüssigkeit und die Gefahr der Aspiration ist sehr groß.

Hier gibt es kein friedliches Leben aus dem meine Bemühungen sie „herausreißen“ würden, sondern ständiges Leiden wo erst meine Bemühungen zum Verständnis der Zusammenhänge führten.

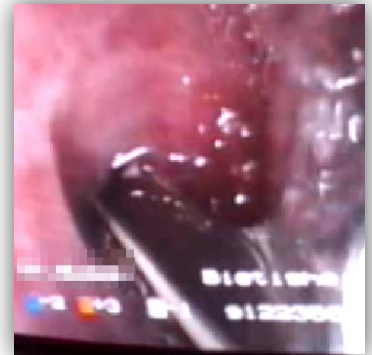
Wir erinnern uns, ich schrieb auf der vorigen Seite:

Ebenfalls selbst bezahlt habe ich die CT-Untersuchung bei der der Pleuraerguss, aber eben auch folgendes festgestellt wurde: Eine „**supradiaphragmale Erweiterung**“



Und jetzt erinnern Sie sich mal an den OP-Clip den ich Ihnen hier zeigte... Auf der Aufnahme hier ist es dieser Punkt

Das Ganze ist also direkt über der OP-Stelle  
Der Radiologe schreibt dazu:



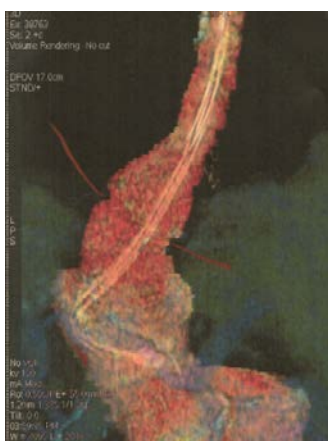
Ganz interessant ist es dabei diesen Bereich überhalb des OP-Clips zu betrachten, wo der Radiologe die „supradiaphragmale Erweiterung“ sieht.

Ich schätze den Radiologe, aber mein analytischer Verstand sagt mir, dass das wohl einfach ein Bereich ist, der aufgrund der formgebenden Fundoplicatio nicht kollabiert dargestellt ist. Denn bei einer nachfolgenden Magenspiegelung konnte keine Ausbuchtung erkannt werden, also ist wohl die Ausbuchtung der Normalbereich und das Übrige der kollabierte Bereich. Denn der Radiologe schreibt über kollabierte Bereiche ebenfalls selbst:



Der Verlauf des Ösophagus demarkiert sich durch die liegende Nasensonde. Im oberen Drittel ist der Ösophagus dilatiert und über eine Länge von circa 5 cm, ansonsten ist das Lumen des Ösophagus zumindest weitgehend kollabiert. Oberhalb des

Könnte ich da Recht haben? Wo ich ARGUMENTE habe, trage ich gerne bei, die Bilder zu verstehen, denn der Radiologe ist noch einer der fähigsten Ärzte, wenn man an die anderen denkt.



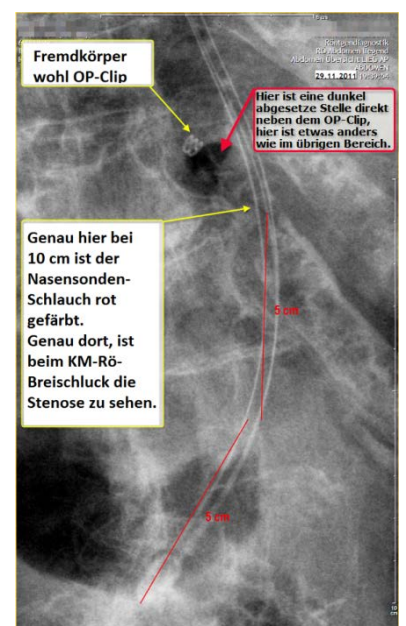
Hier links nun ein Bild, wo der Radiologe die Einschnürung selbst mit zwei roten Strichen beidseits eingezeichnet hat. Und dann rechts ein Bild, wo ich mal etwas nachgemessen habe:

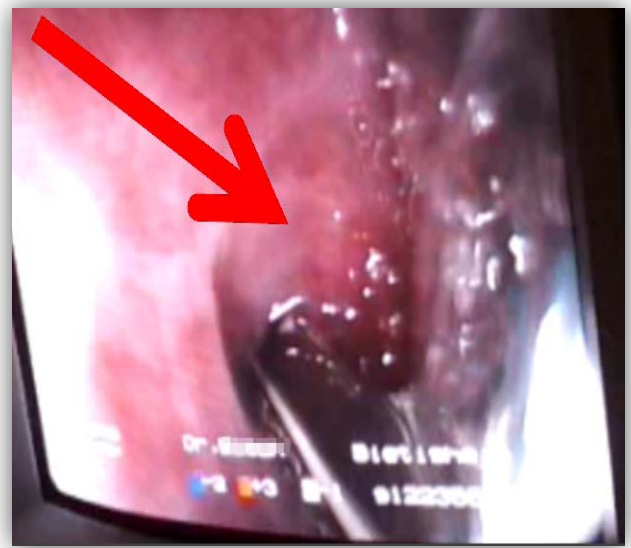
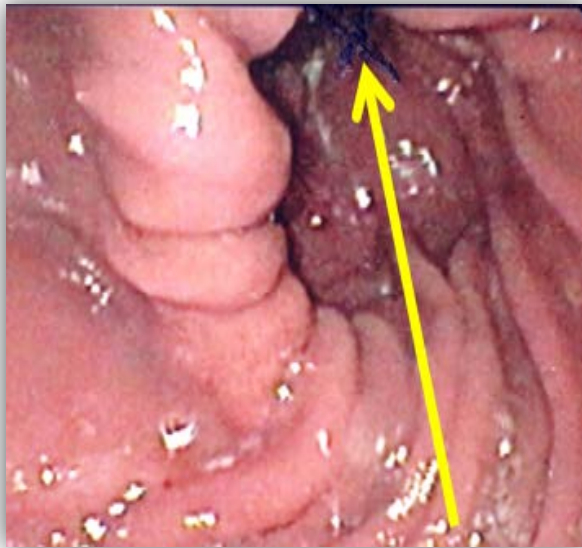


Bei der gebrauchten Nasensonde ist exakt 10 cm ab der Spitze die Sonde tief rot, aber kein oberflächliches Blut sondern eine wunde Stelle hat hier über Wochen auf das Plastik eingewirkt und dieses gefärbt.

Damit passt wieder alles zusammen, der Radiologe hat zurecht eine entzündete Stelle erkannt und diese Feststellung wird durch alle anderen Beobachtungen gestützt.

Und da sehen Sie mal, was ein denkbegabter Laie und gute Ärzte gemeinsam zustande bringen, wenn Argumente Gewicht habe und nicht der Dünkel von Versagern.

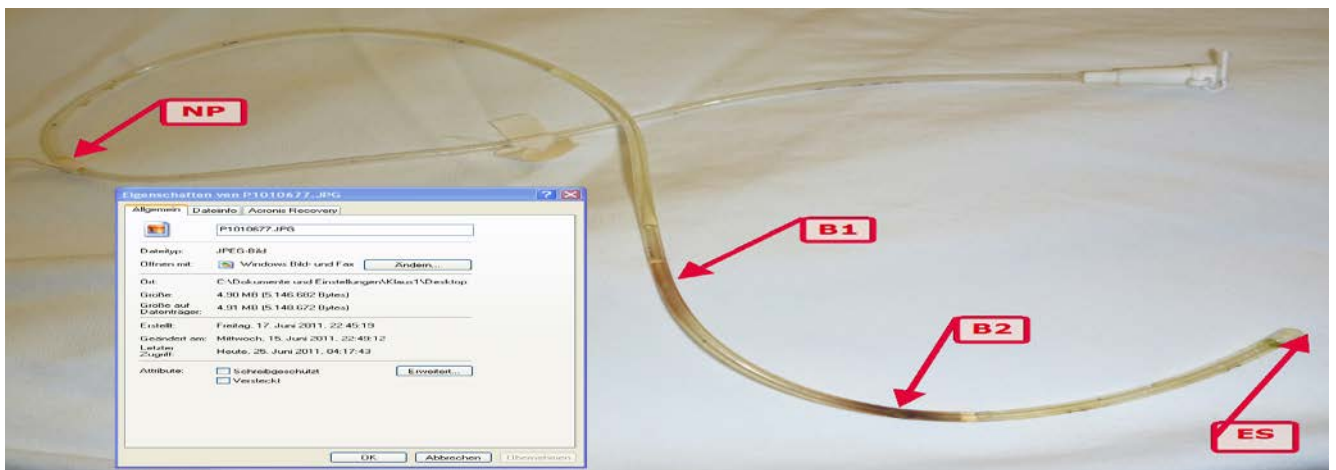




Die obigen Bilder zeigen nicht den exakt gleichen Punkt, aber den gleichen Bereich der Funduplicatio-Stelle.

Das linke Bild am 28.06.2011, wo der gelbe Pfeil hindeutet hat der Untersucher, der mir die Bilder aushändigte, mit Kugelschreiber ein Kreuz gemacht und mich später ausdrücklich auf diese rote Stelle hingewiesen. Das rechte Bild am 28.12.2011, genau ein halbes Jahr später. Dort habe ich eine entzündete Stelle markiert.

Aber so wie der Untersucher bei der Gastroskopie diesmal nicht fähig war durch sorgfältiges Arbeiten diese entzündete Stelle zu erkennen und klar im Arztbrief zu benennen, so war es auch schon früher. Folg. Bild v. 15.06 2011 zeigt die mit 2 GLEICHARTIGEN Einwirkungen wie heute versehene Magensonde, die in der 2. Klinik eine Woche vorher gelegt u. 1-2 Tage später dort wieder etwas nach oben gezogen wurde.



Hier kommen also **folgende Indizien** zusammen:

- die Rötungen die man bei der Gastroskopie sieht
- die roten Einwirkungen, die an wiederholt an der entnommenen Sonde dokumentiert sind
- die Entzündung, die der Radiologe beim CT sieht
- die Schmerzen, die meine Mutter stets angab

Sämtliche Anhaltspunkte wurden bisher von den meisten Ärzten ausdrücklich unter den Teppich gekehrt, manche wollen heute am liebsten alles „Alzheimer“ zuordnen, ob bei meiner Mutter, mir, den wenigen klardenkenden Ärzten und am Gersten wohl auch bei Röntgengeräten, Fotoapparaten.....



Die Fundoplicatiostelle ist entzündet und schlimmstenfalls wirkt das bis in den Pleurabereich. Was 7 Kliniken jedoch zur Problematik meiner Mutter meinten ist, dass diese wohl nur „keine Lust“ habe zu schlucken, nicht mal den Rö-Breischluck machten die: Wie würden Sie das bezeichnen, ist das mehr Dummheit oder mehr Kriminalität? Apropos Kriminalität, ein Arzt der zuerst wahrheitsgemäß folgendes Attest schrieb log dann unten:

Ärztliche Bescheinigung zur Vorlage beim Notariat

Betreffend Betreuung von Frau

durch den Sohn Herrn Klaus [Name] [Adresse]

Die Patientin und Herr [Name] sind [Name] bekannt in unserer Praxis.

Herr [Name] bemüht sich seit Jahren um die Gesundheit und das Wohlergehen der Mutter. Es ist aus meiner Sicht nicht erkennbar, dass er eine Behandlung zum Nachteil der Mutter erzwungen hat. Ganz im Gegenteil hat die Beharrlichkeit des Sohnes in der aktuellen Entwicklung tatsächlich eine Unachtsamkeit aller beteiligten Kliniken bezüglich der richtigen Diagnose dargelegt.

Auch wenn die Wahl der Mittel zur Durchsetzung bestimmter therapeutischer und diagnostischer Maßnahmen in einigen Fällen nicht geeignet erscheint, so steht doch unbestreitbar der Wunsch nach Hilfe und Wiederherstellung der körperlichen Funktionen für die Mutter im Vordergrund.

Eine Änderung der Betreuung für Frau [Name], wie von einigen Klinikärzten angeregt, ist nach meinem Ermessen medizinisch nicht sinnvoll und nicht erforderlich.

[Name] [Adresse]

entsprechend unserem heutigen Telefonat übermittle ich Ihnen hiermit einen original Auszug aus unserer Krankenakte vom 5.8.2011. Ich bitte die im Original eben vorhandenen zahlreichen Tipp- und orthografischen Fehler zu entschuldigen. Falls etwas unverständlich abgekürzt sein sollte bitte ich um Nachfrage. Dieser Text soll mein damals erstelltes Attest ergänzen.

Der Schlusssatz

"Eine Änderung der Betreuung für Frau [Name], wie von einigen Klinikärzten angeregt, ist nach meinem Ermessen medizinisch nicht sinnvoll und nicht erforderlich."

sollte unbedingt im Kontext zu dem vorausgegangenen Gespräch mit dem Sohn und Betreuer, Herrn [Name] [Adresse] gesehen werden.

**Karteikartenausgang [Name] [Adresse]**

Sohn kommt agitiert in praxis und erklärt, Chef von [Name] Hosp Stgt habe die Aufhebung seiner Generalvollmacht beim Notariat beantragt. Es erfolgt ein s langes Gespräch über die eher geringe Wahrscheinlichkeit, dass diese aufgehoben wird. Er bittet um Attest, das dem entgegenwirkt. Ich habe dies zunächst abgelehnt. Sohn äussert dann die entsprechend symbolisch untermauerte (von mir als Nötigung empfundene) Aussage "Ich habe vorgesorgt. Wenn sie mir die Vollmacht entziehen, dann wird ihnen das nichts nützen." Auf mein Nachfrage "Du wirst dir oder deiner Mutter doch nichts antun?" kam die Äußerung mit einem Lächeln "Die wird nichts davon mitkriegen". Ich habe nach dem Herr F. gegangen ist noch lange nachgedacht, aber schließlich doch dieses Attest verfasst - zur Abwendungen von einer Lebensgefahr für die PAT.

**Das ist KRIMINELL erstunken und erlogen !!!!!**

So nett der hier auch von „Freundschaft“ labert, sowas hier unten zu verfassen war schon VORSTUFE von dem, was sich dann später zeigte, mit erlogenen Konstruktionen auf Abstand zu gehen von dem was man selbst geschrieben hat. Er konstruiert eine Legende das habe ich sofort gemerkt und sofort entschlossen und ebenfalls schriftlich reagiert, akzeptierte ich diese Mail, wäre ich verloren gewesen.

Von: [redacted]  
Gesendet: 29. Aug 2011 09:24  
An: [redacted]  
Betreff: AW: Behandlung von [redacted]

In der weiter unten stehenden Mail zeigt ein "Arzt", dass es NUR EINE Krankheit auf der Welt gibt, ALLE VORSTELLBAREN Symptome (warum nicht auch noch das Fehlen von Symptomen) sind dafür der pauschale Beweis... "alles andere ist Einbildung"....

Sehr geehrter Herr [redacted]  
natürlich sollen Sie niemand „decken“ und brauchen auch nichts „ausbügeln“, sondern sollen wahrheitsgemäß Ihre Pflichten erfüllen.  
Was Ihre Darstellungen in ihrer Mail jetzt angeht, widerspreche ich Ihnen und was Ihre Auswahlmöglichkeiten angeht, entscheide ich mich für keine der genannten Varianten, werde das aber noch detailliert begründen, Herr [redacted]

Gruß [redacted]  
Das unten war absolut "vorausschauend hinterlistig", hätte ich nicht sofort widersprochen, hätte ich mich wahrheitswidrig selbst als Partner bei Kungeleien erscheinen lassen und das Attest wäre da schon plötzlich wertlos, daher meine Reaktion.

Von: Dr.med [redacted]  
Gesendet: 26. Aug 2011 19:00  
An: [redacted]  
Betreff: Behandlung von [redacted]

Am 03. u. 05.08.11 bestätigte er (noch ohne an eine Mafia zu denken), die Richtigkeit meines Aufdeckens eindeutiger behandlungsbedingter Zusammenhänge. Dann wurde er "umgestimmt"

Hier rückt der Arzt wahrheitswidrig VÖLLIG von eigenen früheren Einschätzungen (KH-Einweisung Chirurgie, ärztliches Attest) ab. Sichtbar hier die heutige Vorgehensweise einiger, auf Solidarisierungen hinzuwirken, KRAMPFHAFT falsche Erklärungen zu konstruieren, Hauptsache, dass diese völlig ohne ein von uns vorgeworfenes und von ihm in seinem früheren Attest bestätigtes Fehlverhalten von Ärzten und Kliniken auskommen.

Lieber Klaus,  
wegen meines abrupten Abgangs heute Nachmittag muss wohl ein Mißverständnis vorliegen.

Dieser Satz ist von gefährlicher Raffinesse, auch nur auf diese Mail nicht zu reagieren hätte einmal rückblickend bedeutet, sich selbst als Kumpan eines Betrügers erscheinen zu lassen, deshalb musste ich mich wie oben distanzieren.

[redacted] und dass ich auch weiterhin bereit bin, deine teils übers Ziel hinausschiessenden Aktionen zu decken bzw. auszubügeln.

Deine Mutter hat ein Alzheimersyndrom im weit fortgeschrittenen Stadium. Es gibt hierfür außer der Klinik keinen medizinischen Nachweis. Ein wesentlicher Hinweis ist natürlich das CT des Kopfes, das eine weit fortgeschrittene Atrophie zeigte. Typisch im Spätstadium ist, dass es zu einer Vielzahl von neurologischen Ausfällen kommt. Im Rahmen der zunehmenden Demenz kommt es zur Einschränkung der Kommunikationsfähigkeit bis hin zum völligen Sprachverlust. Vermehrter Speichelfluss und Schluckstörungen sind fast immer dabei. Ebenso Magen-Darm Störungen, häufig Verstopfung, teil auch Durchfälle. Daher rührt m.E. auch die sekundäre Achaslasie.  
Viele Patienten klagen über organische Schmerzen, hier steht Bauchschmerz ganz oben auf der "Hitliste". Häufig sind fluktuativer Verläufe, also Phasen in denen die Patienten eher ansprechbar sind und auch adäquat antworten können, gefolgt von Phasen völliger Umnachtung. Häufig kommt es auch zu Parkinsonsyndromen, die die Schluckstörung noch verschlechtern können. Oft hilft Madopar nicht, da die Rezeptorzellen nicht mehr vorhanden sind.

Dies soll in keinsten Weise beschönigen, dass viele Massnahmen in den Kliniken sehr schlecht gelaufen sind. Es soll natürlich auch nicht beschönigen, dass es deiner Mutter sehr schlecht geht. Aber dass du mir nun vorwirfst, einen Magnesiummangel nicht zu sehen und mich damit quasi auf die Stufe [redacted] hospital/ [redacted] hospital stellst, ist nicht zu entschuldigen. Ich habe es dir mindestens 5x gesagt, dass extrazelluläres Magnesium keinen Aussagewert hat.

Fakt ist, dass ihr lt. Labor Magnesium im Blut fehlte u. ihr Magnesiumgaben gut taten, das verschleierte der hier bei seinen interessanten Aussagen

Bitte überleg dir, was dir wirklich wichtig ist.  
Gruß [redacted]

Dieser Arzt hat mit einem Patienten Renovierungsarbeiten ausgeführt und ich sollte diesen zum Schein beschäftigen.

PS: Die Abrechnung von Herrn [redacted] 1.8.-31.8. 145 h x 12,- EUR = 1740,- EUR zzgl. Arbeitgeberanteil für Soz. Versicherung  
Herr [redacted] ist von 25.8.-31.8. im Urlaub, wird die noch ausstehenden 14 Stunden aber im September nacharbeiten.

Da die vorherige Seite etwas mit Informationen überfrachtet ist hier nochmal in aller Ruhe um was es dabei geht. Dieser Arzt war ein ehemaliger Bekannter. Er war entgegenkommend, wenn ich einen Behandlungswunsch hatte. Das war nützlich und so fiel nicht auf, dass dieser Arzt diagnostisch fast nur Fehler machte. Mit was für einem anhaltenden Denkversagen man sich bei diesem Arzt herumschlagen musste, zeigt folgende Mail:

Von: Klaus F. [redacted]  
 An: [redacted]  
 Cc:  
 Betreff: WG: Behandlung von R.F. Gesendet: Mo 29.08.2011 17:03

Sehr geehrt [redacted]

mögen Sie, Ihre kostbare Zeit sparend und bis wir Sie ganz entlastet haben, einstweilen schriftlich folgendes zur Kenntnis nehmen und entsprechend den medizinischen Erfordernissen nun schriftlich antworten:

Die letzte Gabe von Blutdruckmedikamenten war vor zwei Tagen am Samstag den 27.08.11.  
 Seit Freitag geben wir etwas gegen den von Ihnen kleingeredeteten Magnesiummangel und seither ist der Blutdruck ohne jede Gabe von Blutdruck-Medikamenten bei mindestens 4 Messungen täglich konstant gut.  
 Die letzten beiden Messungen mit dem nagelneuen € 1200,- teuren Blutdruckmessgerät und mit neuen Batterien lauten:

Montag 29.08 11, 09:34 Uhr: SYS 136, DIA 81, Puls 83, MAP 99, PP 55

Montag 29.08 11, 13:52 Uhr: SYS 130, DIA 77, Puls 85, MAP 95, PP 53

Erfahrungsgemäß sinkt der Blutdruck auf unter 100, wenn man bei meiner Mutter bei solchen Werten noch Medikamente geben würde, Moxinidin oder Atacand oder Amlodipin können also so wie bisher nicht gegeben werden. Wie dann?

Ich möchte Sie einfach von der Sachlage informieren. Äussern Sie sich nun bitte zum Procedere und auch bitte zu dem mir äusserst inkompetent erscheinenden Tenor, ein festgestellter klarer Magnesium-Mangel von 0,64 sei nicht behandlungsbedürftig da der gemessene Laborwert irrelevant sei, Zitat:

„Aber dass du mir nun vorwirfst, einen Magnesiummangel nicht zu sehen und mich damit quasi auf die Stufe [redacted] hospital/[redacted] hospital stellst, ist nicht zu entschuldigen. Ich habe es dir mindestens 5x gesagt, dass extrazelluläres Magnesium keinen Aussagewert hat.“

Das ist soweit auch nur ein Gipfel fachlicher Inkompetenz, überlegen Sie sich bitte, wie in Fällen, wo die Lösung nicht sofort auf der Hand lag, JEDE zutreffende analytische Diagnosen bei meiner Mutter und meinem Vater bisher zustande kam, und ich betone JEDE.

Ob Schlaganfall, ob Allergie gegen Aggrenox, ob Hernie, ob Achalasie, oder das, was Sie mit MEINEN in Auftrag gegebenen Laborwerten überhaupt erst als Problem zur Kenntnis genommen haben und angesichts einem CRP unter 1 und, 16.000 Leukos, 92 % Segmentkernige aber gleichzeitig einer nachgewiesenen bakteriellen Harnwegsinfektion für eine Leukämie hielten, andere Fachleute aber eine ganz andere Einschätzung dazu haben, nämlich dass die Segmentkernigen auf die bakterielle Infektion hindeuten und damit auch Leukos erklärt sind, wogegen der unpassende CRP-Wert mit einer am Boden liegenden Immunabwehr zusammenhängen könnte.

Sie waren tragbar Herr [redacted] als Sie mir noch ausreichend zuhörten, Sie selbst allein jedoch sind nicht das, was ich meiner Mutter auf Dauer weiter zumuten möchte, wenn Ihre Richtungsänderung nun wie absehbar vollzogen werden soll.

profil-manager 3 TM-2420/TM-2430 3.4.0 - Patient: Fejsa, Ruth

Patient Bearbeiten Profil SYS/DIA Profil MAP Profil PP Statistik

Zeitraum	Nr	Datum	Zeit	SYS	DIA	PUL	MAP	PP
13.07.2012 - 10.08.2012	TM 2430 - 01							
09.06.2012 - 13.07.2012	TM 2430 - 01							
01.05.2012 - 01.06.2012	TM 2430 - 01							
15.03.2012 - 18.04.2012	TM 2430 - 01							
19.02.2012 - 15.03.2012	TM 2430 - 01							
28.01.2012 - 19.02.2012	TM 2430 - 01							
06.01.2012 - 28.01.2012	TM 2430 - 01							
28.12.2011 - 06.01.2012	TM 2430 - 01							
14.12.2011 - 28.12.2011	TM 2430 - 01							
26.11.2011 - 14.12.2011	TM 2430 - 01							
31.10.2011 - 26.11.2011	TM 2430 - 01							
06.09.2011 - 31.10.2011	TM 2430 - 01							
30.06.2011 - 05.09.2011	TM 2430 - 01							
	302	Sa 27.08.2011	19:18	116	70	85	85	46
	303	Sa 27.08.2011	19:18	0	0	0	0	0
	304	So 28.08.2011	01:12	156	87	78	110	69
	305	So 28.08.2011	13:24	150	89	75	109	61
	306	So 28.08.2011	21:10	143	81	88	102	62
	307	So 28.08.2011	21:13	136	79	96	98	57
	308	Mo 29.08.2011	01:07	130	74	100	93	56
	309	Mo 29.08.2011	01:25	0	0	0	0	0
	310	Mo 29.08.2011	01:29	138	80	96	99	58
	311	Mo 29.08.2011	06:18	155	82	78	106	73
	312	Mo 29.08.2011	09:34	136	81	83	99	55
	313	Mo 29.08.2011	13:51	0	0	0	0	0
	314	Mo 29.08.2011	13:52	130	77	85	95	53

Seitlich zuerst der Beweis für meine obige Aussage. Die Blutdruckwerte waren ab 27.08.2011 plötzlich gut, ohne Blutdruckmedikamente, nur auf die Gabe von Magnesium hin.

Und nun zu diesem Nonsens den dieser Arzt verzapft hat. Man zeigt ihm einen Laborbericht auf dem ein klarer Magnesium-Mangel im Blut angezeigt wird, und jeder Normaldenkende wie auch Apotheker erkennt und sagt in dem Fall: Den Mangel ausgleichen! Nur dieses Doktorchen behauptet: Ein durch das Labor im Blut ermittelter Magnesiummangel ist unbedeutend. Dass das Schwachsinn ist, erkennt man doch von weitem.

Und genau so hat es die Realität bewiesen, der Blutdruck sank, als der Mangel ausgeglichen wurde. Weil man aber, wenn man es mit einem Dr. Denkversager zu tun hat, zeitweise einfach meint man sei im falschen Film, habe ich mich dann bei einer Heilpraktikerin erkundigt und die bestätigte mir die zutreffende Binsenweisheit: Magnesium entspannt die Gefäße, hoher Blutdruck der mit Gefäßverengung zu tun hat, reagiert selbstverständlich positiv auf Magnesium. Na klar, so sehe ich das auch. Jetzt fragt sich nur, was dieser Dr. Denkversager sich da wohl um 10 Ecken herum zusammengesponnen hat.

Also, mit solchem Versagertum habe ich mich lange im Sinne von „kleineres Übel“ hier abgegeben. Dann aber kam der Bruch. Und hochgradig KRIMINELLES Verhalten dieses Arztes. Denn so wie drei Seiten vorher hier im oberen Bild gezeigt, hatte er uns zuerst ein korrektes Attest geschrieben bei dem er vor allem schrieb, dass „**die Beharrlichkeit des Sohnes eine Unachtsamkeit aller beteiligten Kliniken bei der richtigen Diagnose dargelegt hat**“

Das schrieb er am 05.08.2011 noch wahrheitsgemäß.

Dann jedoch scheint ihn die „Mafia“ zur Brust genommen zu haben. Zuerst gab es noch einen Wortwechsel per Mail am 08.11.2011, wo ich sein Versagen kritisierte, da warf er dann endgültig hin, während ich schon seit längerem bzw. Anfang September 2011 ärztlichen Ersatz suchte.

Was jedoch dann folgte, war einfach nur noch kriminell. Einen Tag später, schrieb er wie schon gesagt folgendes

118

09.11.2011

Notariat Eingegangen  
Notariat  
11. Nov. 2011 Uhr  
GRG /  
GRN /

Betreffend Betreuung von Frau  
" F.  
" durch den Sohn Herrn Klaus F.

Sehr geehrte Frau

entsprechend unserem heutigen Telefonat übermittle ich Ihnen hiermit einen original Auszug aus unserer Krankenakte vom 5.8.2011. Ich bitte die im Original eben vorhandenen zahlreichen Tipp- und orthografischen Fehler zu entschuldigen. Falls etwas unverständlich abgekürzt sein sollte bitte ich um Nachfrage. Dieser Text soll mein damals erstelltes Attest ergänzen.

Der Schlußsatz  
"Eine Änderung der Betreuung für Frau F. wie von einigen Klinikärzten angeregt, ist nach meinem Ermessen medizinisch nicht sinnvoll und nicht erforderlich."  
sollte unbedingt im Kontext zu dem vorausgegangenem Gespräch mit dem Sohn und Betreuer, Herrn Klaus F. gesehen werden.

Karteikartenauszug F. vom 5.8.2011.

Sohn kommt agitiert in praxis und erklärt, Chef von Hosp. habe die Aufhebung seiner Generalvollmacht beim Notariat beantragt. Es erfolgt ein s langes Gespräch über die eher geringe Wahrscheinlichkeit, dass diese aufgehoben wird. Er bittet um Attest, das dem entgegenwirkt. Ich habe dies zunächst abgelehnt. Sohn äussert dann die entsprechend symbolisch untermauerte (von mir als Nötigung empfundene) Aussage "Ich habe vorgesorgt. Wenn sie mir die Vollmacht entziehen, dann wird ihnen das nichts nützen." Auf mein Nachfrage "Du wirst dir oder deiner Mutter doch nichts antun ?" kam die Äußerung mit einem Lächeln "Die wird nichts davon mitkriegen". Ich habe nach dem Herr F. gegangen ist noch lange nachgedacht, aber schließlich doch dieses Attest verfasst - zur Abwendungen von einer Lebensgefahr für die PAT.

**Pure Lügen !!!!!**

Das war ein krimineller Akt. Wo sowas erfolgreich ist, bedeutet es für den Verleumdeten die Psychiatrierung.

Was mir hier unterstellt wurde, ist auf kriminelle Weise erstunken und erlogen. Dieser Vorfall hat so einfach nicht stattgefunden, die unterstellten Äusserungen habe ich schlichtweg weder gemacht noch je erwogen, Entweder der Arzt hat schon damals eine „Ausstiegsvariante“ vorbereitet und dort wo ich keinen Einblick habe für den Fall der Fälle bereits eine Lügen-Legende vorbereitet, oder der Eintrag wurde nachträglich unternommen. Beides wäre Aktenfälschung und Verleumdung.

Welcher dieser Fälle zutrifft und wann was geschah, muss mit einer sachverständigen Beurteilung des EDV-Systems dort ermittelt werden.

Was für einen hinterlistigen Akt spricht, ist seine hier auf Seite 66 dargestellte Mail vom 26.08.2011 und die dortige Verwendung von Formulierungen, die mir „das Genick brechen“, wenn ich mich davon nicht distanzriere.

Und ebenfalls sonderbar war, wie ich damals einmal eine großen Vorrat an Tetrabezam erhielt, es wurde mir richtig nachgeworfen und wäre gleichzeitig das Medikament gewesen, mit dem man jemand am „Besten“ umbringt.

Also nochmal, ich erkläre, dass dieses erstunkene und erlogene Gespräch so nie stattgefunden hat. Es gab keine Erpressung und nie einen Vorsatz meinerseits meine Mutter umzubringen. Dieser Art schildert hier eine Kommunikation wo es sich nicht mehr um ein „aneinandervorbeireden“ handeln kann, sondern er schildert seine angebliche Nachfrage und darauf eine Antwort, die genau darauf eingeht.

Und eben das, hat es nie gegeben. Hier unterstellt ein Arzt einem Menschen ein Geschehen, das diesen Menschen in die geschlossene Psychiatrie bringen kann. Es hätte mich die Betreuungsvollmacht meiner Mutter kosten können und die Freiheit. Sowas ist eine kriminelle bösartige Verleumdung. Kann so jemand weiter Arzt sein?

Wie schon gesagt, dieses Gespräch hat so nicht stattgefunden, das heißt:

- 1.) Entweder dieser erlogene Gesprächsinhalt wurde schon am 05.08.2012 mit dem Vorsatz so zu Protokoll gebracht, sich eine „Ausstiegsszenario“ zu schaffen wenn das Ausscheren aus der Linie der Kliniken aufgegeben werden soll
- 2.) Oder dieser erlogene Gesprächsinhalt steht gar nicht wirklich in der Akte sondern wurde in umseitigem Schreiben erst frei erfunden
- 3.) Oder die elektronisch geführte Akte wurde einfach später auf aktenfälschende Weise manipuliert.

Hier geht es um hochkriminelles niederträchtiges Verhalten.

Sehr geehrte Frau [REDACTED]

bitte entschuldigen Sie, falls ich mich unklar im Fall R [REDACTED] F [REDACTED] ausgedrückt haben sollte.

Was ich zum Ausdruck bringen wollte:

Bitte entfernen / vernichten Sie mein Attest vom August. Ich ziehe es hiermit in der Gänze zurück bzw. spreche meinen Widerruf aus. Es darf, da es unter den beschriebenen Umständen zustande kam, nicht für die Beurteilung der Sachlage im Rahmen der Vormundschaftsentscheidung im Fall R [REDACTED] F [REDACTED] Verwendung finden.

Ich möchte nach Rücksprache mit dem Justitiar der Kassenärztlichen Vereinigung Baden Württemberg auch keine Stellungnahme mehr dazu abgeben, ob einzelne Teile zutreffend sind oder nicht. Ebenso werde ich keine erneute Stellungnahme zum derzeitigen Stand der Dinge abgeben, es sei denn, dies wäre im Rahmen staatsanwaltlicher oder gerichtlicher Anordnung. Frau F [REDACTED] ist seit 8.11.2011 auch nicht mehr meine Patientin.

**Hier wird Aktenfälschung zugegeben und selbst mit staatsanwaltlichen Ermittlungen gerechnet.**

**Doch das Attest war korrekt aber Art und Weise der Rücknahme kriminell**

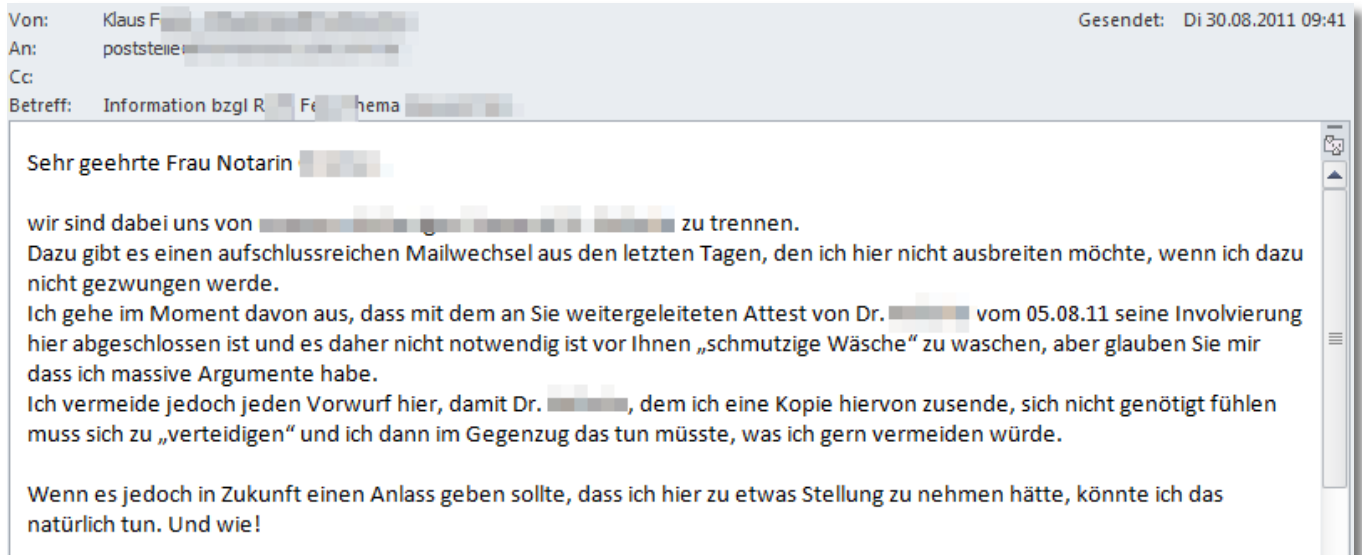
Dieser Arzt rechnet selbst mit Strafverfolgung, mit Ermittlungen.  
UND, WO SIND DIE?

Hier geht es nicht mit rechten Dingen zu!

Als Erstes hätte längst dieses Computersystem überprüft werden müssen, ob sich aus sachverständiger Prüfung dort Hinweise auf den Hergang des Ganzen ableiten lassen. Also zuerst muss die grundsätzliche

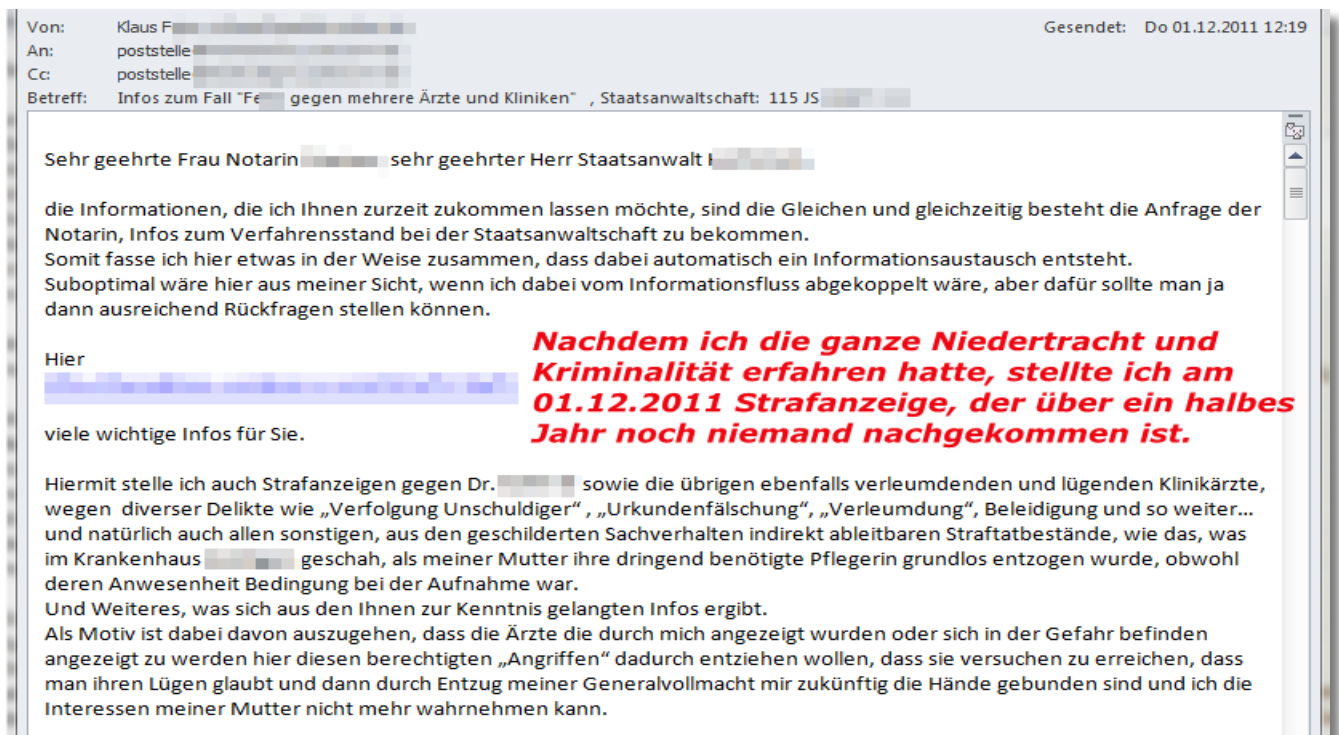
Manipulierbarkeit durch nachträglich umdatierte Zusätze geprüft werden, dann muss festgestellt werden ob so ein Vorgang stattgefunden hat. Scheidet beides aus, bleibt noch das vorausschauend konstruierte Ausstiegsszenario, der perfide geplante Rückzug vom eigenen Standpunkt, wenn dieser nicht mehr opportun ist. Denn genau das geschah in der seiner hier auf Seite 66 analysierten Mail vom 26.08.2011, 19,00 Uhr.

Diesen Darstellungen dort habe ich nicht nur sofort im gegenüber widersprochen, sondern auch gegenüber dem Notariat als Vormundschaftsgericht klargestellt:



Es gab hier also keinerlei „Belastungseifer“, ich wollte nur vorsorgen, dass die ersten entstellenden Darstellungen dieses Arztes in seiner Mail vom 26.08.2011 wenn ich mich davon nicht sofort distanzieren, später wie der Beweis von Mausehelei und erwarteten Gefälligkeitsgutachten angesehen wird. Nein, sobald ich davon erfuhr, habe ich mich davon distanziert.

Nachdem ich aber von den absolut dreisten und niederträchtigen Lügen dieses Arztes in der Rücknahme seines Attestes mit seinem Schreiben vom 09.11.2011 erfuhr, habe ich sofort vertiefend klargestellt:



Wo bleibt hier der Rechtsstaat? Was können Lügner und Betrüger zusammen mit Psychofritzkrate hinter dem Rücken von Bürgern an Kriminalität und Rechtsbeugung einfädeln? Das sind offene Fragen, die sich mit einer korrekten Pflichtausübung in den Behörden erledigen würden bzw. sich nie gestellt hätten.

8.2.2 Hier das letzte CT. Dazu gibt es aber korrigierend anzumerken: Weiter vorne unter 6.1, Aufnahme 10, sieht man, wie beim Wieder-Einführen der Magensonde durch den gastro-ösophagealen Übergang Kontrastmittel abläuft. Nichts anderes geschah beim CT als die Magensonde ZU FRÜH schon VOR der Untersuchung wieder in den Magen geschoben, hier hat der Arzt UND AUCH ICH kurz nicht richtig überlegt, macht nichts, nur darf man dann aus dem Abfließen keine falschen Schlüsse ziehen.

CT Oberbauch/Thorax mit 3d-Rekonstruktion vom 19.12.2011

betr.: Frau [REDACTED]

**Klinik:** Passagestörung ösophagogastral, nach Angabe des Sohnes seit einer fundoplicatio. In einem extern durchgeführtem Breischluck dokumentierter Passagestop. Diskrepanz zum endoskopischen Befund mit ausreichend weitem Ösophagusspinker (allerdings unter Luftinsufflation). Eine primäre Achalasie läge nicht vor.

**Methode:** MS-CT mit Sekundärrekonstruktion unter bolusförmiger KM-Injektion. Apnoemaneuver nicht möglich. Gastrografingabe 50 ml über Nasensonde intragastral und vorsichtig nach Sondenrückzug auch in den Ösophagus. Orale KM-Gabe nicht möglich. Größere Mengen KM wurden wegen Aspirationsgefahr nicht appliziert. Buscopangabe wegen erhöhtem Augeninnendruck wurde nicht durchgeführt. multiplanare Rekonstruktionen, zusätzliche dreidimensionale Oberflächen-Rekonstruktionsansätze (aufgrund des geringen Gewebekontrastes sind die einzelnen Organstrukturen insgesamt sehr schwer segmentierbar).

**Befund:**

wie in der MRT demarkiert sich ein deutlicher Pleuraerguss li. mit einer Breite bis zu ca. 3.5 cm, resultierende @Ektasien des linken Unterlappens.

Schmaler Pleuraerguss auch re. mit einer Breite von circa 7 mm.

Verstärkte interstitielle Zeichnung bei mangelnder Inspiration. Ansonsten keine weiteren abgrenzbaren pathologischen intrapulmonalen Fleck-Flächen-Streifenverdichtungen.

Breitbasig aufsitzendes, im Querdurchmesser vergrößertes Herz mit Zeichen einer re.

Vorhofvergrößerung. Deutliche Tracheasklerose, Koronararteriosklerose in der rechten und linken Koronararterie.

Die Leber ist normal groß, unauffällig konfiguriert, die intrahepatischen Gallenwege sind mäßig erweitert, der DHC ist betont mit ca. 10 mm. Pankreas insgesamt atrophiert, keine Erweiterung des Ductus wirsungianus, circa 10 mm große zystisch imponierende Struktur im Bereich des Pankreaskopfes.

Milz normal groß, homogen kontrastiert. Zarte Abgrenzung der Nebennieren. Die Nieren sind orthotop gelegen, größere Nierenzyste am oberen Nierenpol re. mit einem Durchmesser von circa 4.3 cm. Keine Erweiterung des Nierenbeckens.

Der Verlauf des Ösophagus demarkiert sich durch die liegende Nasensonde. Im oberen Drittel ist der Ösophagus dilatiert und über eine Länge von circa 5 cm, ansonsten ist das Lumen des Ösophagus zumindest weit gehend kollabiert. Oberhalb des

hier Seite zwei und dahinter einige vom Radiologen selbst ausgewählte und beschriftete Bilder

Zwerchfelldurchtrittes im Bereich des epiphrenischen Segmentes (das Zwerchfell ist in diesem Bereich nicht mehr kontinuierlich abzugrenzen) zeigt sich eine Erweiterung der Speiseröhre über eine Länge von ca. 4 cm mit anschließender angedeuteter Einschnürung im Übergang zum Magen (die Einschnürung ist vermutlich durch die fundoplicatio bedingt). Dorsallinkslateral angrenzend an den ösophagogastralen Übergang zeigt sich eine umschriebene, angedeutet abgekapselt oder abgegrenzte Flüssigkeitsansammlung mit einem Durchmesser bis ca. 15 mm (Bild 135 auf den Originalschichten bzw. markiert auf den Sekundärrrekonstruktionen). Unmittelbar benachbart beginnt der Pleuraerguss links. Das per Nasensonde in den Ösophagus applizierte Gastrografin Kontrastmittel ist bereits in den Magen abgeflossen.

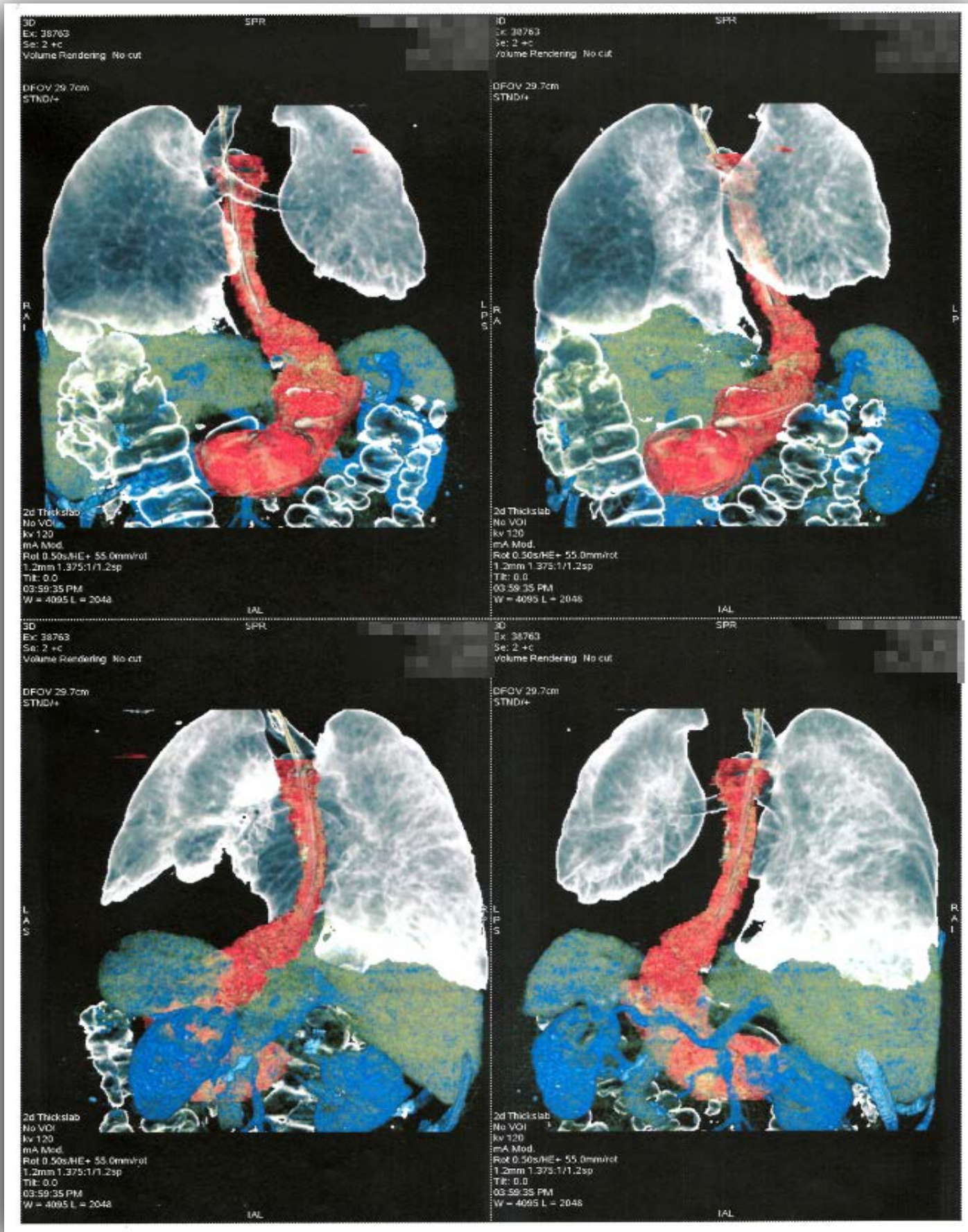**Beurteilung:**

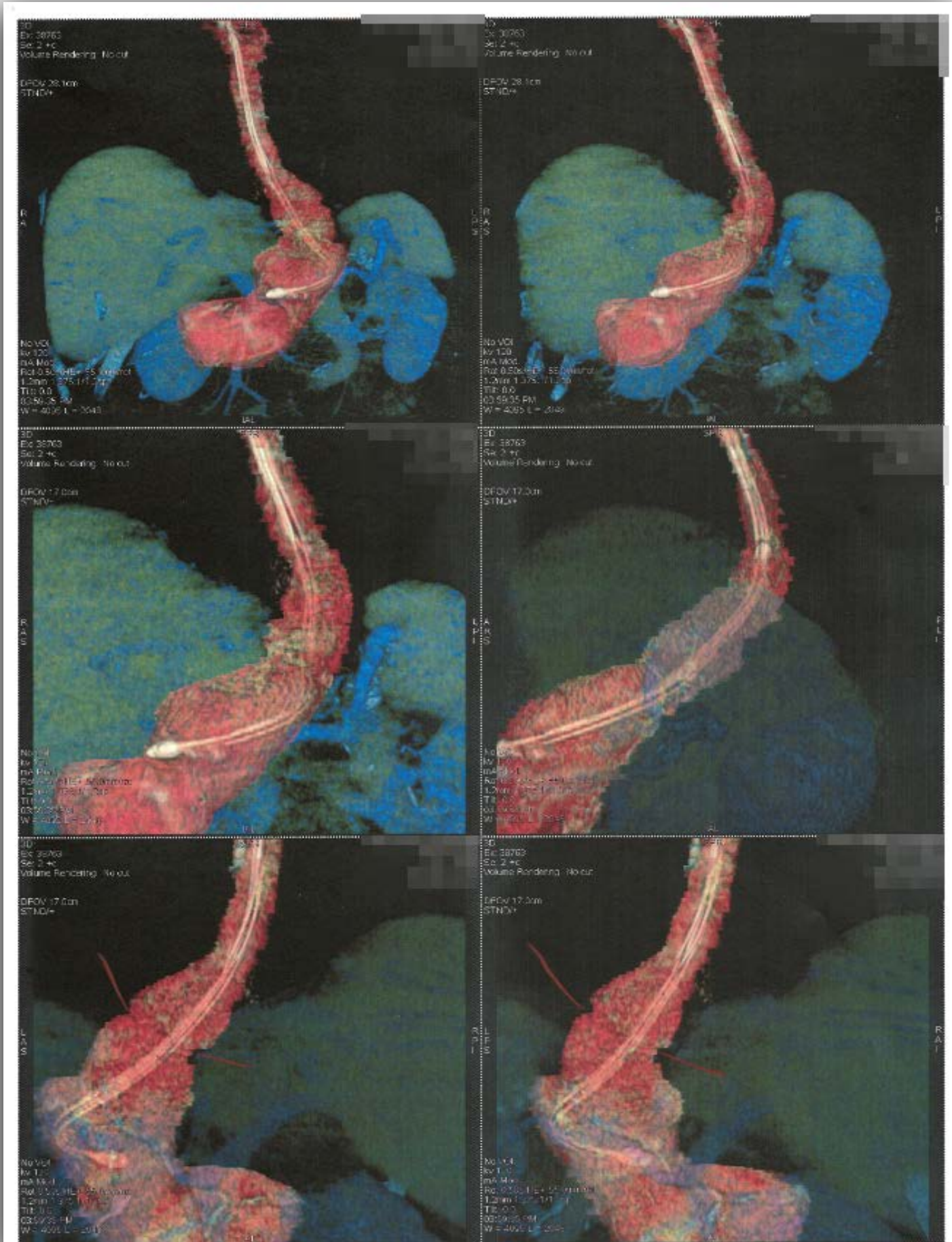
Ohne genaue Kenntnis der durchgeführten OP bzw. des Endoskopiebefundes stellt sich die Situation im CT wie folgt dar:  
die beschriebene epiphrenische Erweiterung des Ösophagus spricht für eine kleine Rest- oder Rezidivhernie (zu ausgedehnt, um nur als Ösophagusampulle gewertet werden zu können). Eine darüberhinausgehende Divertikelbildung ist nicht zu erkennen. Es konnte nur eine geringe Menge Kontrastmittels in den Ösophagus appliziert werden (bei zurückgezogener Magensonde), diese Kontrastmittel ist aber komplett abgeflossen, so daß ein konstanter Passagestop nicht vorliegen kann. Die beschriebene abgekapselt oder abgegrenzte kleine Flüssigkeitsansammlung paraösophageal oberhalb des Zwerchfells weist auf einen umschriebenen Entzündungsprozess, daran angrenzend relativ deutlicher Pleuraerguss links mit Kompressionsatelaktase des linken Unterlappens. Eine Leckage konnte nicht dargestellt werden.

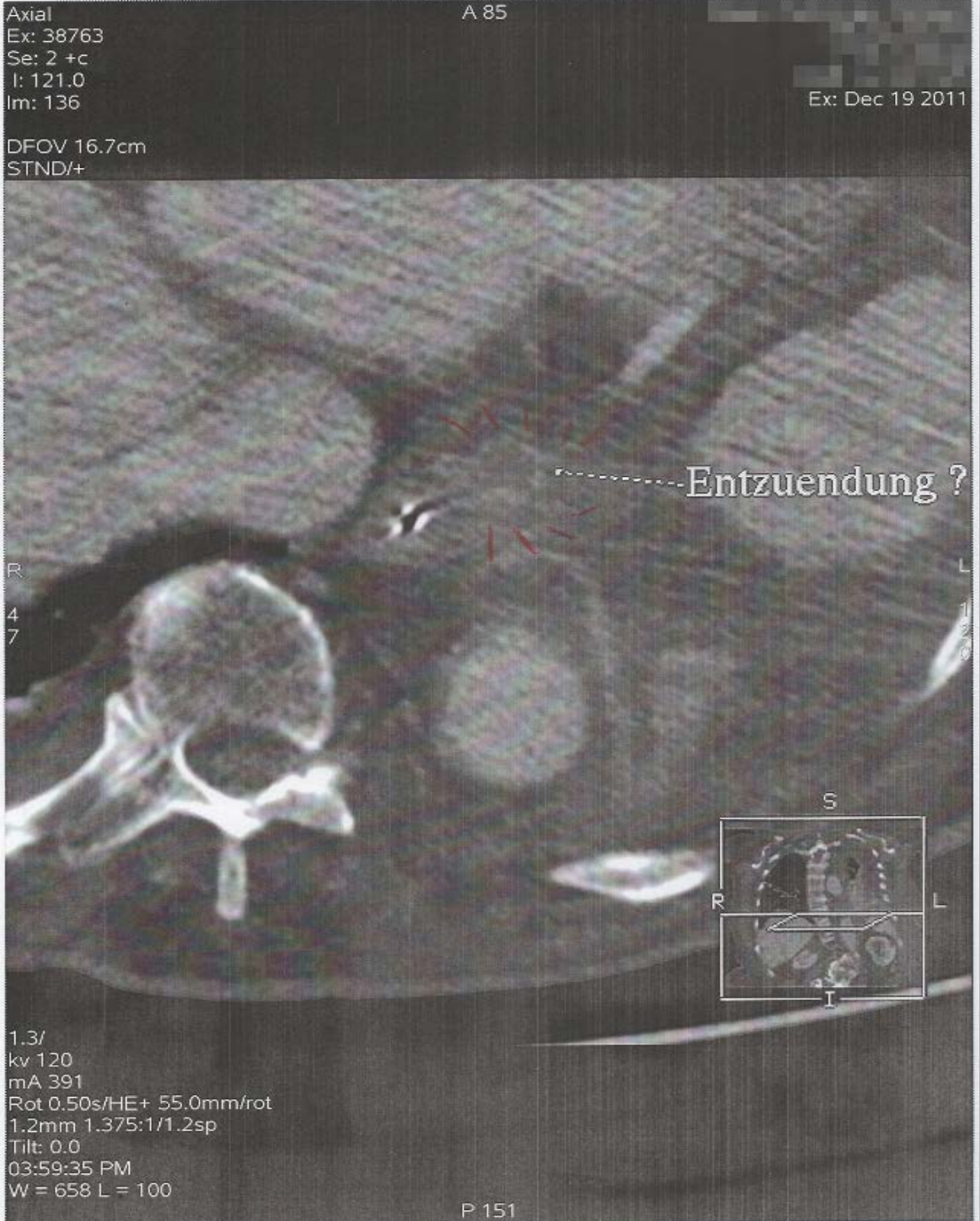
Mit freundlichen Grüßen









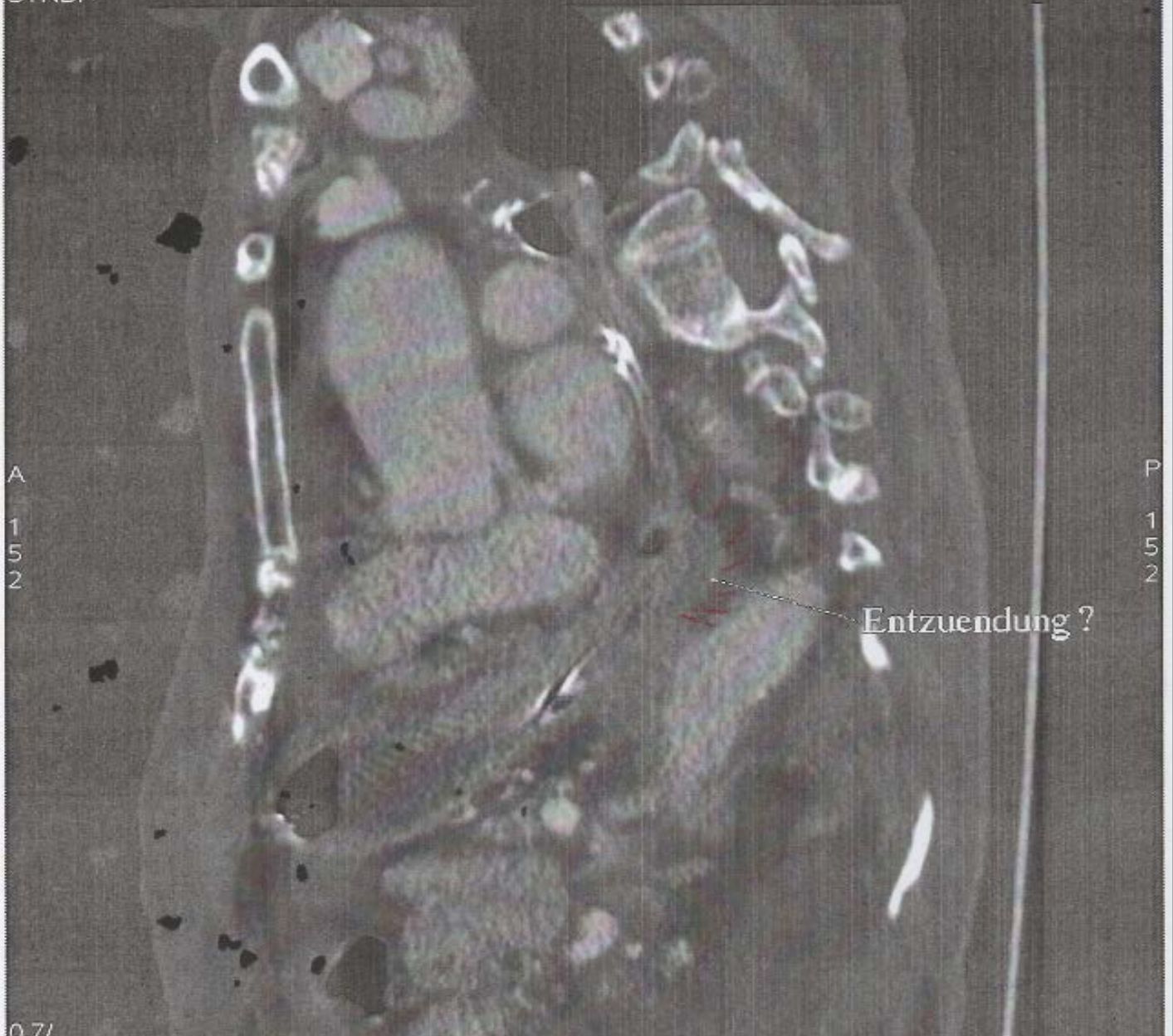


Oblique  
Ex: 38763  
Se: 2 +c  
L: 21.4 (col)

SR

Ex: Dec 19 2011

DFOV 30.5cm  
STND/+



0.7/  
kv 120  
mA Mod.  
Rot 0.50s/HE+ 55.0mm/rot  
1.2mm 1.375:1/1.2sp  
Tilt: 0.0  
03:59:35 PM  
W = 658 L = 100

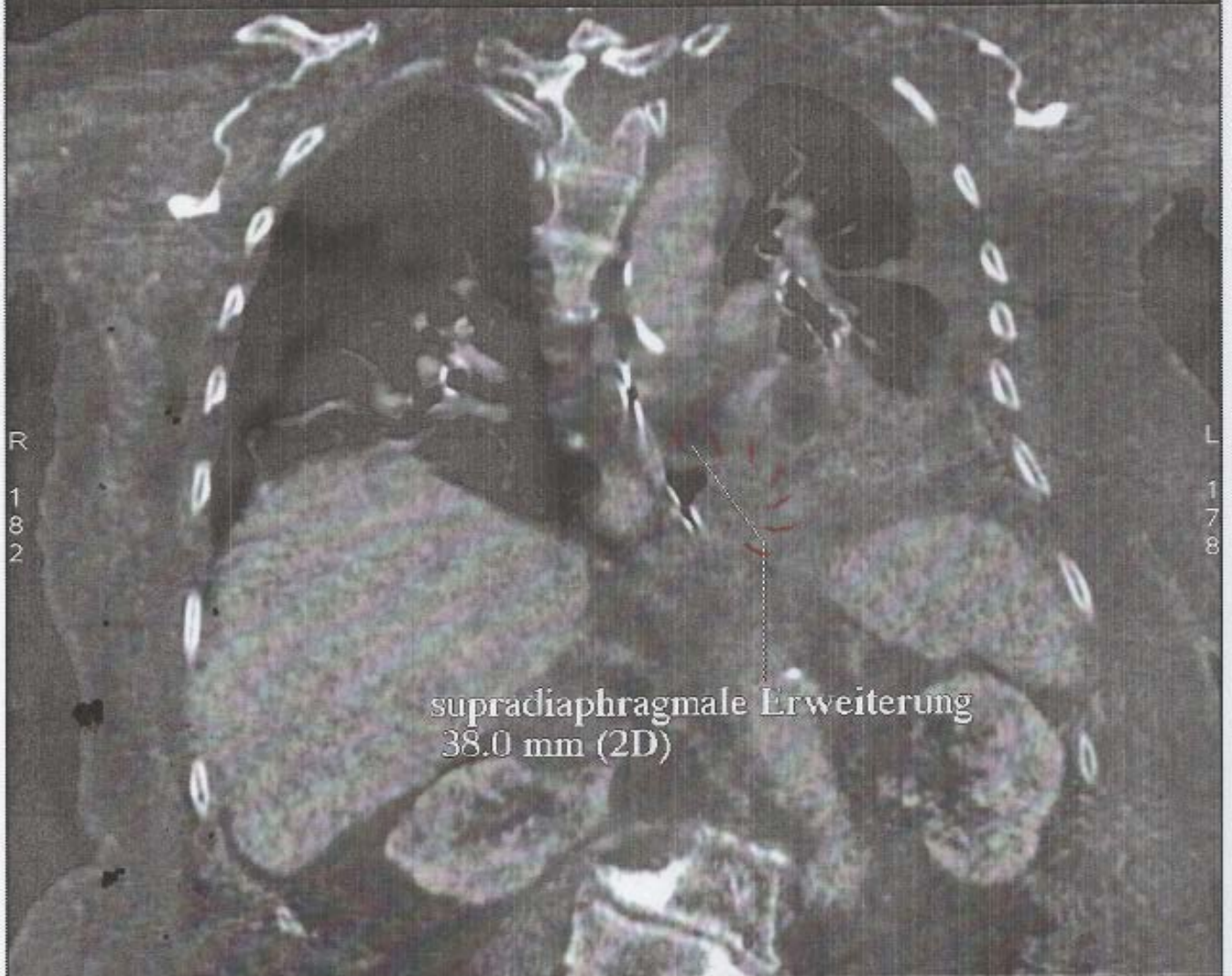
IL

Coronal  
Ex: 38763  
Se: 2 +c  
P: 17.2

S 144

Ex: Dec 19 2011

DFOV 36.0cm  
STND/+



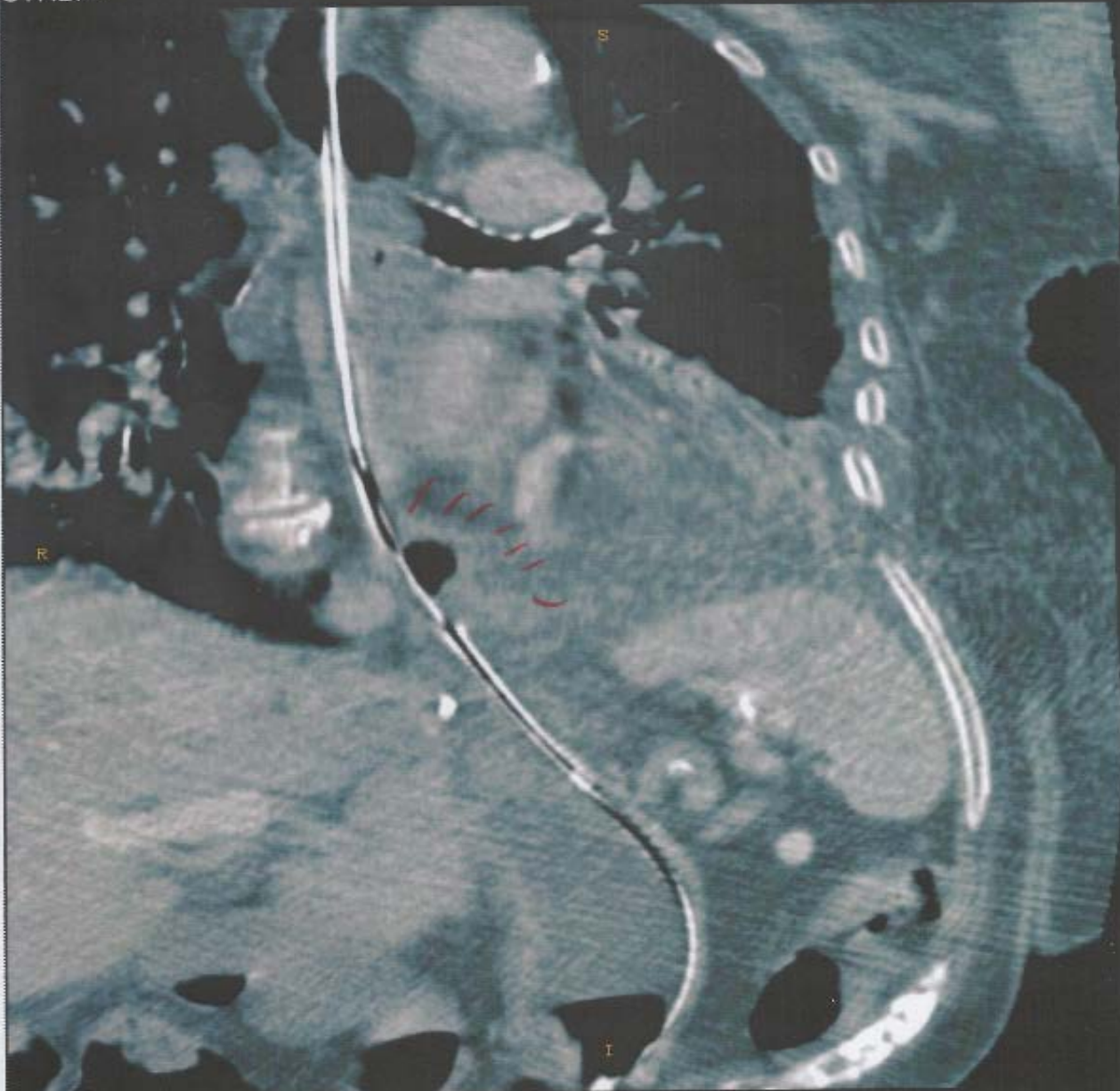
0.7/  
kv 120  
mA Mod.  
Rot 0.50s/HE+ 55.0mm/rot  
1.2mm 1.375:1/1.2sp  
Tilt: 0.0  
03:59:35 PM  
W = 658 L = 100

I 365

Curved  
Ex: 38763  
Se: 2 +c  
Angle: -173.0

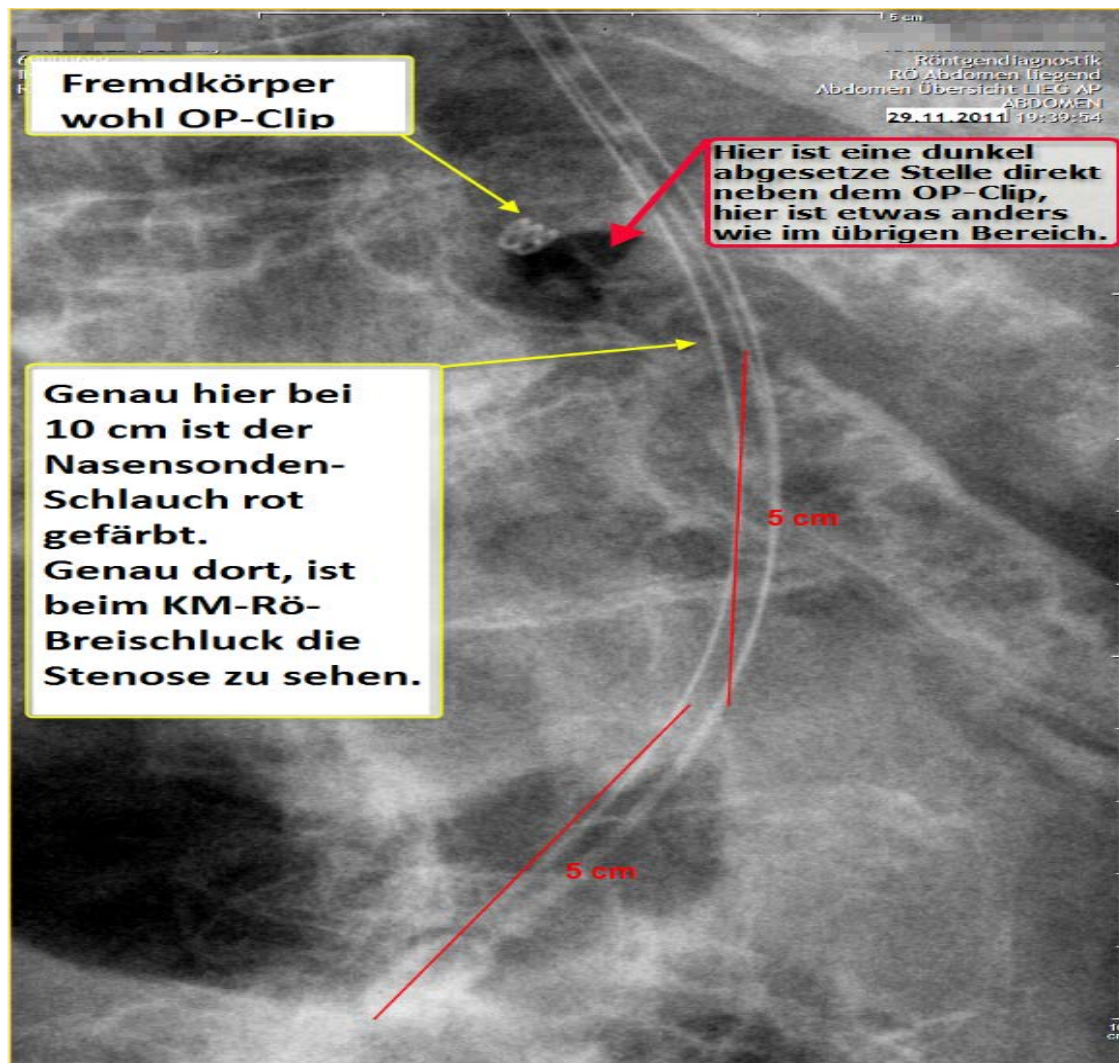
Ex: Dec 19 2011

DFOV 28.1 cm  
STND/+



kv 120  
mA Mod.  
Rot 0.50s/HE+ 55.0mm/rot  
1.2mm 1.375:1/1.2sp 0.7/MIP  
Tilt: 0.0  
03:59:35 PM  
W = 659 L = 87

Soweit einstweilen diese Zusammenstellung und nochmal vergrößert eine Röntgenaufnahme die weiter vorne verkleinert dargestellt wurde



Es wurde stets versucht diese Infos Ärzten mitzuteilen, aber diese interessieren sich nur für Arztbriefe. Aufgrund der vielen Irrtümer sind diese aber vielfach fehlerhaft bis unbrauchbar.

Frech und verlogen wird so in völliger Unverfrorenheit der Zustand meiner Mutter heute auf den Schlaganfall 2008 zurückgeführt, obwohl ich stets mit Fotos und Video beweisen kann wie sie sich bis zum Tag der OP, erholt hat und erst DANACH der Absturz kam.

Unerreichbar in Dünkel, Arroganz UND eben mindestens Denkversagen, wenn man den Begriff Kriminalität hier nicht pauschal in den Raum werfen will.

Und wie soll man dem begegnen, je weniger man von eigener Genialität redet, wenn man sich also was eigentlich reichen würde, nur als geistig gesunden einfachen Menschen versteht, dann wäre das Urteil über die Gegenseite aufgrund der aufgetauchten Diskrepanzen VERNICHTEND.

Um hier der anderen Seite überhaupt noch Reste von gesundem Menschenverstand zubilligen zu können, bleibt zwangsläufig nur noch die eigene Erkenntnis von  $1+1=2$  einer „relativen Genialität“ zuzuschreiben, soweit zu diesem Dilemma.....

## **TEIL 2 Unser Anliegen und unser Appell**

Bis hier waren es die medizinischen Infos. Dabei verwendete ich damals schon Textbausteine die ich noch etwas früher in verschiedenen Situationen und verschiedener Verfassung geschrieben habe, teils verärgert, teils verzweifelt, etc., aber immer wahrheitsgemäß und mit sachlichem Kern.

Wegen solchen Gefühlshintergründen darf aber ein Text nie voreilig verworfen werden, denn daneben gibt es eben immer jeweils die Sachebene, die sachlichen Argumente, die sind überall enthalten und um die geht es. Auch wenn der Ton mancher Passagen etwas „verständnisbedürftig“ ist.

Und nun nochmal zum Zweck dieser Veröffentlichung.

Ich habe in der Vergangenheit in einer endlosen Serie und angesichts haarsträubendem Expertenversagen massive Analytik-Erfolge gehabt. Hätte ich damals schon Gehör gefunden, hätte viel Leid von meiner Mutter abgewendet werden können.

Aber, so verrückt es klingt, die versagenden Fachexperten waren nicht nur zu dumm es selbst richtig zu machen, sondern zudem zu dumm und zu ignorant einem vernünftigen Laien der ihnen vernünftige Dinge sagte auch nur vernünftig zuzuhören.

Dabei sind nun ganz spektakuläre Dinge passiert, die nicht zuletzt wegen dem was in öffentlichen Krankenhäusern dabei geschehen ist, natürlich auch von öffentlichem Interesse sind.

Würden diese Dinge nun einfach ganz wahrheitsgemäß ihrer öffentlichen Relevanz entsprechend aufgearbeitet, würde das wie schon gesagt, für meine Mutter und mich auf ganz natürliche Weise Gerechtigkeit mit sich bringen.

Aber genau das wird verwehrt bisher, sämtliche angesprochenen Medien zeigen sich einfach überfordert mit diesen Informationen. Deshalb muss ich neben den Fakten auch immer wieder auf Nebensächliches wie Gefühle und Hirngespinnste mancher Leute eingehen:

- 1.) Nein, es geht um keine „Komplexe“ aufgrund derer ich ausgehend von „Neid auf Experten“ auf diesen herumhacken würde. So hat mir das zwar noch keiner explizit offen vorgeworfen, aber man kennt seine Pappenheimer. Ausgangspunkt war, dass akute Denkversager ihre Ignoranz immer mit einem Dünkel rechtfertigt haben. Leute haben ihr Hirn vor der Vernunft und ARGUMENTEN verschlossen und sich während sie meine Eltern quälten und unsere Familie und Existenz vernichtet haben stets auf ein hohles und nur auf dem Papier stehendes „Expertentum“ berufen. Und Leute die ich um Hilfe bat haben ebenfalls nach dem Motto gehandelt „Es kann nicht sein was nicht sein darf, Experten irren nicht“. Dabei kam es aber fortgesetzt zu soviel Leid und Schaden, dass ich wirklich die Schnauze voll habe von solchem hohlen Schein. Nicht ich bin ausgezogen um Komplexe auszuleben, sondern ich bin friedlich meiner beruflichen Arbeit nachgekommen, bis ohne mein Zutun aus zuerst purer Dummheit und Denkversagen und später auch noch kriminellen Vertuschungsaktivitäten, uns ein regelrechter Existenzkampf aufgezwungen wurde. Darin kam es wahrheitsgemäß zu fortgesetztem Expertenversagen und nachdem es nun solche Formen angenommen hat, spreche ich das auch aus. Das ist die Reihenfolge, wie es zur heutigen Situation kam, nicht andersherum, wir haben für diese Katastrophe keinen Anlass geliefert.
- 2.) Ich denke, Manche haben aber trotzdem ein Problem mit meinen Ausführungen, halten mich für einen arroganten Spinner und wollen mich dafür „mit ignoranter Verachtung strafen“. Damit aber tut man uns Unrecht, die Reihenfolge ist wie gesagt so wie ich es oben sagte. Zudem gibt es Leute wie einen Universitätsdozenten (der für Rückfragen gerne zur Verfügung steht) oder auch die Diplom-Sozialpädagogin, die als Privatpflegerin im Wechsel mit einer anderen Akademikerin meine Mutter pflegt, die alle bestätigen: Würden sie nur manche meiner provozierten textlichen Reaktionen lesen ohne mich zu kennen, wären sie auch von manchem abgeschreckt, nachdem sie mich und meine Glaubwürdigkeit aber kennen und sich so auf eine echte Prüfung der Argumente einlassen, können sie mir nur Recht geben.

Wie aber kann man hier unerschöpfliche Kraft zum „Nettsein“ erwarten und trotz sachlicher Beweise pikiert wegschauen? Schauen wir uns mal um, über was für Medizinskandale sonst berichtet wird, während unser Fall ignoriert wird:

Hier <http://www.swr.de/marktcheck/wirtschaft/aerztepfusch-patientenrechte/-/id=2249106/nid=2249106/did=8613528/68yzfy/index.html>

die Kurzdokumentation eines Falles und darunter ein 5-minütiger Film.

Das ist ein schlimmes Schicksal und ein Schadenleugnungs-Zustand den man beenden muss, aber der eigentliche „Skandal-Faktor“ was den ursprünglichen Fehler angeht, ist hier eigentlich sehr gering. Bei der OP geschah eine Panne und hinterher fordert die Verursacherseite den üblichen Verschuldensnachweis, wie bei allen Versicherungsfällen.



Natürlich bedeutet das Ganze einen schweren Schicksalsschlag für die Frau, ich will deren Leiden nicht gering reden und auch das Verschulden der Ärzteseite nicht, nur liegt dem Ganzen eben eine simple Unachtsamkeit zu Grunde.

Dieser Fall hat damit nicht 1% von dem „Skandal-Faktor“, was meine Mutter im Jahr 2011 auf einer Odyssee durch 7 (SIEBEN) Kliniken nacheinander erleben musste.

Mit „Skandal-Faktor“ meine ich, dass bei einem hohen Skandal-Faktor die Ursache einer Panne nicht in einem simplen Missgeschick eines ansonsten (so wie es die Öffentlichkeit erwartet) kompetenten Fachmanns liegen darf, sondern z.B. ein Fall, wo der Professor über Jahre stockbesoffen operiert bis endlich eine OP-Schwester den Mut aufbringt an die Öffentlichkeit zu gehen, oder dass ein Arzt bei der OP Wunden mit Zitronensaft „desinfiziert“, beides ist tatsächlich geschehen in Deutschland.

Oder dass der „Arzt“ gar keiner ist sondern seine Diplome gefälscht und dann jahrelang so „praktiziert“ hat. Dazu fallen mir spontan drei Fälle ein, über die in der Presse seinerzeit berichtet wurde: einer war Briefträger, einer Masseur und einer einfach Hauptschüler.

DAS nenne ich „Skandal-Faktor“, nicht wenn einem Arzt eine Prothese aus der Hand fällt und sich die OP dadurch verzögert. Sowas ist sehr bedauerlich, kann großes Leid verursachen und muss entschädigt werden, aber wie gesagt, der „Skandal-Faktor“ der bei einer großen Veröffentlichung gegeben sein sollte, den gibt es bei uns gegenüber dem Fall, über den der SWR berichtete, in zig-facher Konzentration.

Und zwar auf einen ganz bestimmten Aspekt bezogen: Die Pannen im Fall meiner Mutter gehen alle auf haarsträubendes **Denkversagen** zurück und sie hätten vermieden werden können, wenn auch nur das intellektuelle Niveau eines klardenkenden Laien erreicht worden wäre. Bzw. wenn wenigstens dann, nachdem der Laie den Fehler mit gesundem Menschenverstand erkannte und ansprach, man mit ebenfalls gesundem Menschenverstand hätte folgen können oder wollen.

Man muss ja bedenken: Es war alles noch viel dramatischer als es hier in der Kürze vorgestellt werden konnte und ich habe noch weit mehr Beweise und Dokumentationen, viele Ordner an Dokumenten und viele Stunden an Videomaterial.

Ohne nun aus eigenem Antrieb arrogant sein zu wollen, aber es schien zeitweise wirklich so, als ob auch viele Journalisten ein Problem mit der Intelligenz hätten. Aber was kann ich dafür, dass manche Fälle eben nicht so einfach sind, wie wenn ein Arzt einen Tupfer im Bauch vergißt oder eine falsche Niere entfernt. Dennoch würde normale Intelligenz reichen, um mir gedanklich zu folgen, wenn man nur mal bereit ist für möglich zu halten, dass hier tatsächlich „**ist**“, was nicht sein darf...“

Weil ich mich aber bis heute vergeblich bei den Medien bemüht habe, habe ich dann angefangen auch noch meine spektakulären Denk- Und Analytik-Erfolge in Kriminalfällen einzuflechten. Das sind Tatsachen, die ich wahrheitsgemäß berichte und sie verstärken das öffentliche Interesse über unseren Fall zu berichten, aber je mehr das der Fall ist, desto mehr scheinen Journalisten mit ihrer Intelligenz und ihrem Vorstellungsvermögen überlastet. Aber wie kann man eine verzweifelte Familie dafür „bestrafen“, dass das was erlebt werden musste, alles in allem eben NOCH „verrückter“ und spektakulärer war?



Bevor ich zu den Kriminalfällen gehe, bzw. „zu den anderen“ Kriminalfällen, hier nochmal ein weiter vorne schon verlinktes Video von Anfang an.

Das kann man jetzt zuerst überspringen und je nachdem später mal noch ansehen.

Im folgenden in Teil 3 nun eine Übersicht über eben diese Analytik-Erfolge in bundesweiten Kriminalfällen und dann ein dieses unser Anliegen nochmal zusätzlich präzisierendes Schlusswort.

### TEIL 3 Die vertuschten schweren Denkpannen in bundesweiten Kriminalfällen

Was habe ich nun vorzuweisen, um solche Aussagen treffen zu können.

Da gibt es einiges, das Wichtigste aber ist der Fall Michelle. Nachdem ich im Februar 2010 zufällig diesen alten Artikel

22.08.08 09:36 Uhr 18.957

#### Leipzig: Tote Michelle (8) wollte "L." treffen - Anrufer bei der Polizei scherzten mit "Al Bundy"

Google - Anzeigen

**LSH Rechts- & Fachanwälte** Schnelle und kompetente rechtliche Beratung in Bretten!  
[www.lsh-anwaltskanzlei.de](http://www.lsh-anwaltskanzlei.de)

Im Zusammenhang mit den Ermittlungen um die kleine Michelle (8) in Leipzig, die auf dem Heimweg von ihrer Schule einem Gewaltverbrechen zum Opfer fiel, hofft die Polizei weiterhin auf Hinweise aus der Bevölkerung. Über die genauen Todesumstände halten sich die Beamten jedoch zurück, um kein Täterwissen preiszugeben.

Von besonderem Interesse für die Kriminalisten ist die Aussage einer Freundin des Opfers, die Michelle kurz vor ihrem Verschwinden auf dem Heimweg von der Schule begleitet hatte. Bevor sich die Wege der beiden Mädchen trennten, soll ihr Michelle mitgeteilt haben, sich mit einem gewissen "L." treffen zu wollen.

Zwar habe es laut Polizei einige Hinweise aus der Bevölkerung gegeben, jedoch ohne konkreten Ermittlungsansatz. Einige Anrufer hätten sich trotz des erschütternden Vorfalles Späße mit der Polizei erlaubt, indem sie den Kripobeamtinnen nahelegten, sich im Umfeld des amerikanischen Comedian "Al Bundy" umzusehen.

<http://www.shortnews.de/id/723944/Leipzig-Tote-Michelle-8-wollte-L-treffen-Anrufer-bei-der-Polizei-scherzten-mit-Al-Bundy>

über diesen Fall gelesen hatte, merkte ich sofort, dass hier massive Pannen passierten, die bisher weder Behörden noch Medien überhaupt aufgefallen sind. Das versuchte ich jenen Stellen vergeblich zu erklären, habe daraufhin drei Tage selbst recherchiert und daraufhin die Lösung in einem Fall präsentiert, wo 180 SOKO Spezialisten inklusive sieben Profiler über ein halbes Jahr lang vergeblich gemurkst hatten.

Aber das ist nicht alles gewesen!

Im folgenden zitiere ich nun aus einer Mail an den Bundestag und Landtag. Darin wiederholt sich zuerst einiges aus dem Fall Michelle, aber mit weiteren Details und Originalzitaten aus damaligen Mails. Vor allem wird dort gezeigt, wie von mir nicht nur die Denkfehler aufgezeigt, sondern dann die tatsächliche Lösung des Falles entwickelt wurde.

Zuerst nun die Daten der späteren Mail an den Landtag, dann die Originalmail an den Bundestag.

**Von:** Klaus F. [mailto:KlausF.@t-online.de]

**Gesendet:** Mittwoch, 11. Juli 2012 12:22

**An:** post@landtag-bw.de

Cc: (Katrin.Alt peter@SPD.landtag-bw.de); (Muhterem.Aras@Gruene.landtag-bw.de); (Theresia.Bauer@GRUENE.landtag-bw.de); (Christoph.Bayer@SPD.landtag-bw.de); (Norbert.Beck@CDU.Landtag-bw.de); (Sascha.Binder@SPD.landtag-bw.de); (Dietrich.Birk@CDU.landtag-bw.de); (Thomas.Blenke@CDU.landtag-bw.de); (Beate.Boehlen@Gruene.landtag-bw.de); (Sandra.Boser@Gruene.landtag-bw.de); (Elke.Brunnemer@CDU.landtag-bw.de); (Friedrich.Bullinger@FDP.landtag-bw.de); (Andreas.Deuschle@CDU.landtag-bw.de); (Wolfgang.Drexler@landtag-bw.de); (Marianne.Engeser@cdu.landtag-bw.de); (Konrad.Epple@CDU.landtag-bw.de); (Juergen.Filius@Gruene.landtag-bw.de); (Josef.Frey@Gruene.landtag-bw.de); (Joerg.Fritz@Gruene.landtag-bw.de); (Stefan.Fulst-Blei@SPD.landtag-bw.de); (Thomas.Funk@SPD.landtag-bw.de); (Reinhold.Gall@SPD.landtag-bw.de); (Andreas.Gluck@FDP.landtag-bw.de); (Ulrich.Goll@FDP.landtag-bw.de); (Leopold.Grimm@FDP.landtag-bw.de); (Manfred.Groh@CDU.landtag-bw.de); (Gernot.Gruber@SPD.landtag-bw.de); (Rosa.Gruenstein@SPD.landtag-bw.de); (info@gurr-hirsch.de); (Petra.Haeffner@Gruene.landtag-bw.de); (Martin.Hahn@Gruene.landtag-bw.de); (Wilhelm.Halder@Gruene.landtag-bw.de); (Hans-Martin.Haller@SPD.landtag-bw.de); (Rita.Haller-Haid@SPD.landtag-bw.de); (Peter.Hauk@CDU.landtag-bw.de); (Jochen.Haussmann@FDP.landtag-bw.de); (Helen.Heberer@SPD.landtag-bw.de); (Walter.Heiler@SPD.landtag-bw.de); (Klaus.Herrmann@CDU.landtag-bw.de); (post@dieter-hillebrand.de); (Rainer.Hinderer@SPD.landtag-bw.de); (Bernd.Hitzler@CDU.landtag-bw.de); (Peter.Hofelich@SPD.landtag-bw.de); (Manfred.Hollenbach@CDU.landtag-bw.de); (Karl-Wolfgang.Jaegel@CDU.landtag-bw.de); (Klaus.Kaeppler@SPD.landtag-bw.de); (Manfred.Kern@Gruene.landtag-bw.de); (Timm.Kern@FDP.landtag-bw.de); (Karl.Klein@CDU.landtag-bw.de); (Gerhard.Kleinboeck@SPD.Landtag-BW.de); (Wilfried.Klenk@CDU.landtag-bw.de); (Rudolf.Koerberle@CDU.landtag-bw.de); (Ernst.Kopp@SPD.landtag-bw.de); (Joachim.Koessler@CDU.landtag-bw.de); (Winfried.Kretschmann@GRUENE.landtag-bw.de); (Thaddaeus.Kunzmann@CDU.landtag-bw.de); (Sabine.Kurtz@CDU.landtag-bw.de); (Bernhard.Lasotta@CDU.landtag-bw.de); (Daniel-Andreas.Lede-Abal@Gruene.landtag-bw.de); (Siegfried.Lehmann@GRUENE.landtag-bw.de); (Andrea.Lindlohr@Gruene.landtag-bw.de); (Paul.Locherer@CDU.landtag-bw.de); (Reinhard.Loeffler@CDU.landtag-bw.de); (Brigitte.Loesch@landtag-bw.de); (Manfred.Lucha@Gruene.landtag-bw.de); (Ulrich.Lusche@CDU.landtag-bw.de); (Winfried.Mack@CDU.landtag-bw.de); (Klaus.Maier@SPD.landtag-bw.de); (Thomas.Marwein@Gruene.landtag-bw.de); (Frank.Mentrup@SPD.landtag-bw.de); (Baerbl.Mielich@GRUENE.landtag-bw.de); (info@mueller-mdl.de); (Bernd.Murschel@GRUENE.landtag-bw.de); (Georg.Nelius@SPD.Landtag-BW.de); (Paul.Nemeth@CDU.landtag-bw.de); (Claus.Paal@CDU.landtag-bw.de); (Guenther-Martin.Pauli@CDU.landtag-bw.de); (Reinhold.Pix@GRUENE.landtag-bw.de);

(Thomas.Poreski@Gruene.landtag-bw.de); (Matthias.Proefrock@CDU.landtag-bw.de); (Werner.Raab@CDU.landtag-bw.de); (kontakt@patrick-rapp.eu); (Helmut.Rau@CDU.landtag-bw.de); (Wolfgang.Raufelder@Gruene.landtag-bw.de); (Nicole.Razavi@CDU.landtag-bw.de); (Heribert.Rech@CDU.landtag-bw.de); (Wolfgang.Reinhart@CDU.landtag-bw.de); (Daniel.Renkonen@Gruene.landtag-bw.de); (Thomas.Reusch-Frey@spd.landtag-bw.de); (Wolfgang.Reuther@CDU.landtag-bw.de); (Martin.Rivoir@SPD.landtag-bw.de); (Karl-Wilhelm.Roehm@CDU.landtag-bw.de); (Gabi.Rolland@SPD.landtag-bw.de); (Karl.Rombach@CDU.landtag-bw.de); (HelmutWRueeck@aol.com); (Hans-Ulrich.Ruelke@FDP.landtag-bw.de); (Ingo.Rust@SPD.landtag-bw.de); (Nikolaos.Sakellariou@SPD.landtag-bw.de); (Alexander.Salomon@Gruene.landtag-bw.de); (Volker.Schebesta@CDU.landtag-bw.de); (Stefan.Scheffold@CDU.landtag-bw.de); (buero@nils-schmid.de); (Viktoria.Schmid@CDU.landtag-bw.de); (Kai.Schmidt-Eisenlohr@Gruene.landtag-bw.de); (Claus.Schmiedel@SPD.landtag-bw.de); (Peter.Schneider@CDU.landtag-bw.de); (Charlotte.Schneidewind-Hartnagel@Gruene.landtag-bw.de); (Alexander.Schoch@Gruene.landtag-bw.de); (Felix.Schreiner@CDU.landtag-bw.de); (Katrin.Schuetz@CDU.landtag-bw.de); (Andreas.Schwarz@Gruene.landtag-bw.de); (Marcel.Schwehr@CDU.landtag-bw.de); (Hans-Ulrich.Sckerl@GRUENE.landtag-bw.de); (Edith.Sitzmann@GRUENE.landtag-bw.de); (Gisela.Splett@GRUENE.landtag-bw.de); (Willi.Staechele@CDU.landtag-bw.de); (Rainer.Stickelberger@SPD.landtag-bw.de); (Johannes.Stober@SPD.landtag-bw.de); (Andreas.Stoch@SPD.Landtag-bw.de); (Monika.Stolz@CDU.landtag-bw.de); (Hans-Peter.Storz@SPD.landtag-bw.de); (Gerhard.Stratthaus@CDU.landtag-bw.de); (Stefan.Teufel@CDU.landtag-bw.de); (Alexander.Throm@CDU.landtag-bw.de); (Traub.Karl@T-Online.de); (Nikolaus.Tschenk@gruene.landtag-bw.de); (Franz.Untersteller@GRUENE.landtag-bw.de); (georg.wacker@cdu.landtag-bw.de); (Florian.Wahl@SPD.landtag-bw.de); (Tobias.Wald@CDU.landtag-bw.de); (Juergen.Walter@GRUENE.landtag-bw.de); (fred.Winkler@SPD.landtag-bw.de); (Guido.Wolf@landtag-bw.de); (Sabine.Woelfle@SPD.landtag-bw.de); (info@zimmermann-cdu.de)

**Betreff:** WG: Persönliche Information und Hilfsaufruf an jeden Abgeordneten, sowohl einen nachgewiesenen aber vertuschten Ermittlungsskandal, als auch Gefahr in Verzug in einem unaufgeklärten Mordfall betreffend

**Wichtigkeit:** Hoch

## Nun die Mail, wie sie an den Bundestag bzw. jeden Abgeordneten geschickt wurde: (Und ja, ich fand eine Möglichkeit, wie ich nicht alle Adressen einzeln tippen musste...)

**Von:** Klaus F. [mailto:KlausF.@t-online.de]

**Gesendet:** Montag, 9. Juli 2012 14:25

**An:** 'bundespraesidialamt@bpra.bund.de'

**Cc:** (kerstin.andreae@bundestag.de); (agnes.krumwiede@bundestag.de); (mariluise.beck@bundestag.de); (cornelia.behm@bundestag.de); (biggi.bender@bundestag.de); (viola.voncramon@bundestag.de); (katja.doerner@bundestag.de); (katrin.goering-eckardt@bundestag.de); (bettina.herlitzius@bundestag.de); (priska.hinz@bundestag.de); (ulrike.hoefken@bundestag.de); (ingrid.hoenlinger@bundestag.de); (maria.kleinschmeink@bundestag.de); (katjs.keul@bundestag.de); (ute.koczy@bundestag.de); (sylvia.kottin-uhl@bundestag.de); (renate.kuenast@bundestag.de); (undine.kurth@bundestag.de); (monika.lazar@bundestag.de); (nicole.maisch@bundestag.de); (agnes.malczak@bundestag.de); (beate.mueller-gemmeke@bundestag.de); (ingrid.nestle@bundestag.de); (lisa.paus@bundestag.de); (kerstin.mueller@bundestag.de); (brigitte.pothmer@bundestag.de); (tabea.roessner@bundestag.de); (claudia.roth@bundestag.de); (krista.sager@bundestag.de); (elisabeth.scharfenberg@bundestag.de); (christine.scheel@bundestag.de); (dorothea.steiner@wk.bundestag.de); (daniela.wagner@bundestag.de); (valerie.wilms@bundestag.de); (volker.beck@bundestag.de); (alexander.bonde@bundestag.de); (ekin.deligoez@bundestag.de); (hans-josef.fell@bundestag.de); (thomas.gambke@bundestag.de); (kai.gehring@bundestag.de); (winfried.hermann@bundestag.de); (anton.hofreiter@bundestag.de); (thilo.hoppe@bundestag.de); (uwe.kekeritz@bundestag.de); (memet.kilic@bundestag.de); (sven-christian.kindler@bundestag.de); (tom.koenigs@bundestag.de); (oliver.krischer@bundestag.de); (fritz.kuhn@bundestag.de); (stephan.kuehn@bundestag.de); (markus.kurth@bundestag.de); (jerzy.Montag@bundestag.de); (konstantin.notz@bundestag.de); (omid.nouripour@bundestag.de); (friedrich.ostendorff@bundestag.de); (hermann.ott@bundestag.de); (manuel.sarrazin@bundestag.de); (gerhard.schick@bundestag.de); (fritthof.schmidt@bundestag.de); (wolfgang.strengmann-kuhn@bundestag.de); (hans-christian.stroebele@bundestag.de); (harald.terpe@bundestag.de); (markus.tressel@bundestag.de); (juergen.trittin@bundestag.de); (wolfgang.wieland@bundestag.de); (josef.winkler@bundestag.de); (ilse.aigner@bundestag.de); (dorothee.baer@bundestag.de); (veronika.bellmann@bundestag.de); (maria.boehmer@bundestag.de); (heike.brehmer@bundestag.de); (gitta.connemann@bundestag.de); (marie-luise.doett@bundestag.de); (ingrid.fischbach@bundestag.de); (maria.flachsbarth@bundestag.de); (ute.granold@bundestag.de); (monika.guettters@bundestag.de); (gerda.hasselfeldt@bundestag.de); (mechtild.heil@bundestag.de); (ursula.heinen@bundestag.de); (anette.huebner@bundestag.de); (ewa.klamt@bundestag.de); (julia.kloeckner@bundestag.de); (bettina.kudla@wk.bundestag.de); (katharina.landgraf@bundestag.de); (ursula.vonderleyen@bundestag.de); (patricia.lips@bundestag.de); (daniela.ludwig@bundestag.de); (karin.maag@bundestag.de); (angela.merkel@bundestag.de); (maria.michalk@bundestag.de); (marlene.mortler@bundestag.de); (michaela.noll@bundestag.de); (rita.pawelski@bundestag.de); (sibylle.pfeiffer@bundestag.de); (beatrix.philipp@bundestag.de); (katherina.reiche@bundestag.de); (anita.schaefer@bundestag.de); (annette.schavan@bundestag.de); (carola.stauche@bundestag.de); (erika.steinbach@bundestag.de); (karin.strenz@bundestag.de); (lena.strothmann@bundestag.de); (antje.tillmann@bundestag.de); (stefanie.vogelsang@bundestag.de); (andrea.vosshoff@bundestag.de); (sabine.weiss@bundestag.de); (annette.widmann-mauz@bundestag.de); (elisabeth.winkelmeier-becker@bundestag.de); (dagmar.woehrl@bundestag.de); (peter.aumer@bundestag.de); (thomas.bareiss@bundestag.de); (guenter.baumann@bundestag.de); (ernst-reinhard.beck@bundestag.de); (manfred.behrens@bundestag.de); (christoph.bergner@bundestag.de); (norbert.barthle@bundestag.de); (peter.beyer@bundestag.de); (steffen.bilger@bundestag.de); (clemens.binninger@bundestag.de); (peter.bleser@bundestag.de); (wolfgang.boernsen@bundestag.de); (wolfgang.bosbach@bundestag.de); (norbert.brackmann@bundestag.de); (klaus.braehmig@bundestag.de); (reinhard.brandt@bundestag.de); (helmut.brandt@bundestag.de); (michael.brand@bundestag.de); (ralf.brauksiepe@bundestag.de); (helge.braun@bundestag.de); (ralph.brinkhaus@bundestag.de); (cajus.caesar@bundestag.de); (alexander.dobrindt@bundestag.de); (thomas.doerflinger@bundestag.de); (thomas.feist@bundestag.de); (enak.ferlemann@bundestag.de); (axel.fischer@bundestag.de); (dirk.fischer@bundestag.de); (hartwig.fischer@bundestag.de); (klaus-peter.flosbach@bundestag.de); (herbert.frankenhauser@bundestag.de); (hans-peter.friedrich@bundestag.de); (michael.frieser@bundestag.de); (erich.fritz@bundestag.de); (michael.fuchs@bundestag.de); (hans-joachim.fuchtel@bundestag.de); (alexander.funk@bundestag.de); (ingo.gaedechens@wk.bundestag.de); (peter.gauweiler@bundestag.de); (thomas.gebhart@bundestag.de); (norbert.geis@bundestag.de); (eberhard.gienger@bundestag.de); (michael.glos@bundestag.de); (josef.goepfel@bundestag.de); (peter.goetzer@bundestag.de); (wolfgang.goetzer@bundestag.de); (reinhard.grindel@bundestag.de); (hermann.groehe@bundestag.de); (michael.grosse-broemer@bundestag.de); (markus.gruebel@bundestag.de); (manfred.grund@bundestag.de); (olav.gutting@bundestag.de); (florian.hahn@bundestag.de); (stephan.harbarth@bundestag.de); (juergen.hardt@bundestag.de); (matthias.heider@bundestag.de); (helmut.heiderich@bundestag.de); (frank.heinrich@bundestag.de); (rudolf.henke@bundestag.de); (michael.henrich@bundestag.de); (juergen.herrmann@bundestag.de); (ansgar.heveling@bundestag.de); (ernst.hinsken@bundestag.de); (peter.hintze@bundestag.de); (christian.hirte@bundestag.de); (robert.hochbaum@bundestag.de); (karl.holmeier@bundestag.de); (franz-josef.holzenkamp@bundestag.de); (joachim.hoerster@bundestag.de); (thomas.jarzombek@bundestag.de); (dieter.jasper@bundestag.de); (andreas.jung@bundestag.de); (franz-josef.jung@bundestag.de); (egon.juettner@bundestag.de); (bartholomaeus.kalb@bundestag.de); (hans-werner.kammer@bundestag.de); (steffen.kampeter@bundestag.de); (alois.karl@bundestag.de); (bernhard.kaster@bundestag.de); (siegfried.kauder@bundestag.de); (volker.kauder@bundestag.de); (stefan.kaufmann@bundestag.de); (roderich.kiesewetter@bundestag.de); (eckart.klaeden@bundestag.de); (volkmar.klein@bundestag.de); (juergen.klimke@bundestag.de); (axel.knoerig@bundestag.de); (jens.koepfen@bundestag.de); (manfred.kolbe@bundestag.de); (rolf.koschorrek@bundestag.de); (hartmut.koschyk@bundestag.de); (thomas.kossendey@bundestag.de); (michael.kretschmer@bundestag.de); (guenter.krichbaum@bundestag.de); (guenter.krings@bundestag.de); (ruediger.kruse@bundestag.de); (hermann.kues@bundestag.de); (guenter.lach@bundestag.de); (karl-a.lamers@bundestag.de); (andreas.laemmel@bundestag.de); (praesident@bundestag.de); (ulrich.lange@bundestag.de); (max.lehmer@bundestag.de); (paul.lehrieder@bundestag.de); (ingbert.liebing@bundestag.de); (matthias.lietz@bundestag.de); (carsten.linnemann@bundestag.de); (jan-marco.luczak@bundestag.de); (michael.luther@bundestag.de); (thomas.demaiziere@bundestag.de); (hans-georg.vondermarwitz@bundestag.de); (andreas.mattfeldt@bundestag.de);

(stephan.mayer@bundestag.de); (michael.meister@bundestag.de); (hans.michelbach@bundestag.de); (mathias.middelberg@bundestag.de); (philipp.missfelder@bundestag.de); (dietrich.monstadt@bundestag.de); (gerd.mueller@bundestag.de); (stefan.mueller@bundestag.de); (philipp.murmann@bundestag.de); (bernd.neumann@bundestag.de); (georg.nuesslein@bundestag.de); (franz.obermeier@bundestag.de); (franz.obermeier@bundestag.de); (christoph.poland@bundestag.de); (ruprecht.polenz@bundestag.de); (eckhard.pols@bundestag.de); (thomas.rachel@bundestag.de); (peter.ramsauer@bundestag.de); (eckhardt.rehberg@bundestag.de); (lothar.riebsamen@bundestag.de); (josef.rief@bundestag.de); (klaus.riegert@bundestag.de); (heinz.riesenhuber@bundestag.de); (johannes.roering@bundestag.de); (norbert.roettgen@bundestag.de); (christian.ruck@bundestag.de); (erwin.rueddel@bundestag.de); (albert.rupprecht@bundestag.de); (wolfgang.schauble@bundestag.de); (andreas.scheuer@bundestag.de); (karl.schiewerling@bundestag.de); (norbert.schindler@bundestag.de); (tankred.schipsanski@bundestag.de); (georg.schirmbeck@bundestag.de); (christian.schmidt@bundestag.de); (patrick.schnieder@bundestag.de); (andreas.schockenhoff@bundestag.de); (nadine.schoen@bundestag.de); (kristina.schroeder@bundestag.de); (ole.schroeder@bundestag.de); (bernhard.schulte-drueggel@bundestag.de); (uwe.schummer@bundestag.de); (armin.schuster@bundestag.de); (detlef.seif@bundestag.de); (johannes.selle@bundestag.de); (reinhold.sendker@bundestag.de); (patrick.sensburg@bundestag.de); (bernd.siebert@bundestag.de); (thomas.silberhorn@bundestag.de); (johannes.singhammer@bundestag.de); (jens.spahn@bundestag.de); (frank.steffel@bundestag.de); (christian.stetten@bundestag.de); (dieter.stier@bundestag.de); (gero.storjohann@bundestag.de); (stephan.stracke@bundestag.de); (max.straubinger@bundestag.de); (thomas.strobl@bundestag.de); (michael.stuebgen@bundestag.de); (peter.tauber@bundestag.de); (hans-peter.uhl@bundestag.de); (arnold.vaatz@bundestag.de); (volkmar.vogel@bundestag.de); (johann.wadepuhl@bundestag.de); (marco.wandervitz@bundestag.de); (kai.wegner@bundestag.de); (marcus.weinberg@bundestag.de); (peter.weiss@bundestag.de); (ingo.wellenreuther@bundestag.de); (karl-georg.wellmann@bundestag.de); (peter.wichtel@bundestag.de); (klaus-peter.willsch@bundestag.de); (matthias.zimmer@bundestag.de); (wolfgang.zoeller@bundestag.de); (willi.zylajew@bundestag.de); (christine.aschenberg-dugnus@bundestag.de); (claudia.boegel@bundestag.de); (nicole.brachtbendt@bundestag.de); (angelika.brunkhorst@bundestag.de); (sylvia.canel@bundestag.de); (helga.daub@bundestag.de); (mechtild.dyckmans@bundestag.de); (ulrike.flach@bundestag.de); (miriam.gruss@bundestag.de); (christel.happach-kasan@bundestag.de); (elke.hoff@bundestag.de); (birgit.homburger@bundestag.de); (gudrun.kopp@bundestag.de); (sibylle.laurischk@bundestag.de); (sabine.leutheusser-schnarrenberger@bundestag.de); (sabine.leutheusser-schnarrenberger@bundestag.de); (gabriele.molitor@bundestag.de); (petra.mueller@bundestag.de); (cornelia.pieper@bundestag.de); (gisela.piltz@bundestag.de); (christiane.ratjen-damerau@bundestag.de); (birgit.reinemund@bundestag.de); (marina.schuster@bundestag.de); (judith.skudelny@bundestag.de); (claudia.winterstein@bundestag.de); (jens.ackermann@bundestag.de); (christian.ahrendt@bundestag.de); (daniel.bahr@bundestag.de); (florian.bernschneider@bundestag.de); (sebastian.blumenthal@bundestag.de); (klaus.breil@bundestag.de); (rainer.bruderiele@bundestag.de); (ernst.burgbacher@bundestag.de); (marco.buschmann@bundestag.de); (reiner.deutschmann@bundestag.de); (bijan.djir-sari@bundestag.de); (patrick.doering@bundestag.de); (rainer.erdel@bundestag.de); (joerg.essen@bundestag.de); (otto.fricke@bundestag.de); (paul.friedhoff@bundestag.de); (edmund.geisen@bundestag.de); (wolfgang.gerhardt@bundestag.de); (hans-michael.goldmann@bundestag.de); (heinz.golombek@bundestag.de); (joachim.guenther@bundestag.de); (heinz-peter.haustein@bundestag.de); (manuel.hoeflerin@bundestag.de); (werner.hoyer@bundestag.de); (heiner.kamp@bundestag.de); (michael.kauch@bundestag.de); (pascal.kober@bundestag.de); (heinrich.kolb@bundestag.de); (lutz.knopek@bundestag.de); (juergen.koppelin@bundestag.de); (lars.lindemann@bundestag.de); (sebastian.koerber@bundestag.de); (holger.krestel@bundestag.de); (patrick.kurth@bundestag.de); (heinz.lanfermann@bundestag.de); (harald.leibrecht@bundestag.de); (christian.lindner@bundestag.de); (martin.lindner@bundestag.de); (michael.link@bundestag.de); (erwin.lotter@bundestag.de); (oliver.luksic@wk.bundestag.de); (horst.meierhofer@bundestag.de); (patrick.meinhardt@bundestag.de); (jan.muecke@bundestag.de); (mdb-b@soenksen.de); (martin.neumann@bundestag.de); (dirk.niebel@bundestag.de); (hans-joachim.otto@bundestag.de); (peter.roehlinger@bundestag.de); (stefan.ruppert@bundestag.de); (bjoern.saenger@bundestag.de); (frank.schaeffler@bundestag.de); (christoph.schnurr@bundestag.de); (jimmy.schulz@bundestag.de); (erik.schweickert@bundestag.de); (werner.simmling@bundestag.de); (hermann.solms@bundestag.de); (joachim.spatz@bundestag.de); (max.stadler@bundestag.de); (torsten.staffeldt@bundestag.de); (rainer.stinner@bundestag.de); (stephan.thomae@bundestag.de); (florian.toncar@bundestag.de); (serkan.toeren@bundestag.de); (johannes.vogel@bundestag.de); (daniel.volk@bundestag.de); (guido.westerwelle@bundestag.de); (volker.wissing@bundestag.de); (hartfrid.wolff@bundestag.de); (agnes.alpers@bundestag.de); (karin.binder@bundestag.de); (heidrun.bluhm@bundestag.de); (christine.buchholz@bundestag.de); (eva.bulling-schroeter@bundestag.de); (martina.bunge@bundestag.de); (sevim.dagdelen@bundestag.de); (heidrun.dittrich@bundestag.de); (dagmar.enkelmann@bundestag.de); (annette.groth@bundestag.de); (diana.golze@bundestag.de); (nicole.gohlke@bundestag.de); (heike.haensel@bundestag.de); (rosemarie.hein@bundestag.de); (inge.hoeger@bundestag.de); (barbara.hoell@bundestag.de); (ulla.jelpke@bundestag.de); (lukrezia.jochimsen@bundestag.de); (katja.kipping@bundestag.de); (jutta.krellmann@bundestag.de); (katrin.kunert@bundestag.de); (caren.lay@bundestag.de); (sabine.leidig@bundestag.de); (ulla.loetzer@bundestag.de); (gesine.loetzsch@bundestag.de); (dorothee.menzner@bundestag.de); (cornelia.moehring@bundestag.de); (kornelia.moeller@bundestag.de); (petra.pau@bundestag.de); (yvonne.ploetz@bundestag.de); (ingrid.remmers@bundestag.de); (kathrin.senger-schaefer@bundestag.de); (petra.sitte@bundestag.de); (kersten.steinke@bundestag.de); (sabine.stueber@bundestag.de); (kirsten.tackmann@bundestag.de); (kathrin.vogler@bundestag.de); (johanna.voss@bundestag.de); (sahra.wagenknecht@bundestag.de); (halina.wawzyniak@bundestag.de); (katrin.werner@bundestag.de); (sabine.zimmermann@bundestag.de); (jan.vanaken@bundestag.de); (dietmar.bartsch@bundestag.de); (herbert.behrens@bundestag.de); (stefen.bockhahn@bundestag.de); (roland.claus@bundestag.de); (dieter.dehm@bundestag.de); (werner.dreibus@bundestag.de); (klaus.ernst@bundestag.de); (wolfgang.gehrcke@bundestag.de); (gregor.gysi@bundestag.de); (andrej.hunko@bundestag.de); (harald.koch@bundestag.de); (jan.korte@bundestag.de); (ralph.lenkert@bundestag.de); (michael.leutert@bundestag.de); (stefan.liebach@bundestag.de); (thomas.lutze@bundestag.de); (ulrich.maurer@bundestag.de); (niema.movassat@bundestag.de); (wolfgang.neskovic@bundestag.de); (thomas.nord@bundestag.de); (jens.petermann@bundestag.de); (richard.pitterle@bundestag.de); (paul.schaefer@bundestag.de); (michael.schlecht@bundestag.de); (ilja.seifert@bundestag.de); (raju.sharma@bundestag.de); (alexander.suessmair@bundestag.de); (frank.tempel@bundestag.de); (axel.troost@bundestag.de); (alexander.ulrich@bundestag.de); (harald.weinberg@bundestag.de); (joern.wunderlich@bundestag.de); (ingrid.arndt-brauer@bundestag.de); (doris.barnett@bundestag.de); (baerbel.bas@bundestag.de); (sabine.baetzing@bundestag.de); (edelgard.bulmahn@bundestag.de); (ulla.burchardt@bundestag.de); (petra.crone@bundestag.de); (elvira.drobinski-weiss@bundestag.de); (petra.ernstberger@bundestag.de); (karin.evers-meyer@bundestag.de); (elke.ferner@bundestag.de); (gabriele.fograscher@bundestag.de); (dagmar.freitag@bundestag.de); (iris.gleicke@bundestag.de); (ulrike.gottschalck@bundestag.de); (angelika.graf@bundestag.de); (kerstin.griese@bundestag.de); (bettina.hagedorn@bundestag.de); (barbara.hendricks@bundestag.de); (gabriele.hiller-ohm@bundestag.de); (petra.hinz@bundestag.de); (eva.hoegl@bundestag.de); (susanne.kastner@bundestag.de); (baerbel.kofler@bundestag.de); (daniela.kolbe@bundestag.de); (anette.kramme@bundestag.de); (nicolette.kressl@bundestag.de); (angelika.krueger-leissner@bundestag.de); (ute.kumpf@bundestag.de); (christine.lambrecht@bundestag.de); (gabriele.loesekrug-moeller@bundestag.de); (kirsten.luehmann@bundestag.de); (caren.marks@bundestag.de); (katja.mast@bundestag.de); (hilde.mattheis@bundestag.de); (petra.merkel@bundestag.de); (andrea.nahles@bundestag.de); (aydan.oezoguz@bundestag.de); (mechtild.rawert@bundestag.de); (carola.reimann@bundestag.de); (karin.roth@bundestag.de); (marlene.rupprecht@bundestag.de); (marianne.schieder@bundestag.de); (silvia.schmidt@bundestag.de); (ursula.schmidt@bundestag.de); (rita.schwarzluehr-sutter@bundestag.de); (sonja.steffen@bundestag.de); (kerstin.tack@bundestag.de); (ute.vogt@bundestag.de); (marlies.volkmer@bundestag.de); (andrea.wicklein@bundestag.de); (heidemarie.wieczorek-zeul@bundestag.de); (waltraud.wolff@bundestag.de); (uta.zapf@bundestag.de); (dagmar.ziegler@bundestag.de); (brigitte.zypries@bundestag.de); (rainer.arnold@bundestag.de); (heinz-joachim.barchmann@bundestag.de); (hans-peter.bartels@bundestag.de); (klaus.barthel@bundestag.de); (soeren.bartol@bundestag.de); (dirk.becker@bundestag.de); (uwe.beckmeyer@bundestag.de); (lothar.binding@bundestag.de); (gerd-friedrich.bollmann@bundestag.de); (klaus.brandner@bundestag.de); (willi.brase@bundestag.de); (bernhard.brinkmann@bundestag.de); (marco.buelow@bundestag.de); (martin.burkert@bundestag.de); (peter.danckert@bundestag.de); (martin.doermann@bundestag.de); (garreld.duin@bundestag.de); (sebastian.edathy@bundestag.de); (ingo.egloff@bundestag.de); (siegmund.ehrmann@bundestag.de); (gernot.erler@bundestag.de); (edgar.franke@bundestag.de); (peter.friedrich@bundestag.de); (sigmar.gabriel@bundestag.de); (michael.gerdes@bundestag.de); (martin.gerster@bundestag.de); (guenter.gloser@bundestag.de); (michael.groschek@bundestag.de); (michael.gross@bundestag.de); (wolfgang.gunkel@bundestag.de); (hans-joachim.hacker@bundestag.de); (klaus.hagemann@bundestag.de); (michael.hartmann@bundestag.de); (hubertus.heil@bundestag.de); (rolf.hempelmann@bundestag.de); (gustav.herzog@bundestag.de); (frank.hofmann@bundestag.de); (christel.humme@bundestag.de); (josip.juratovic@bundestag.de); (oliver.kaczmarek@bundestag.de); (johannes.kahrs@bundestag.de); (ulrich.kelber@bundestag.de); (lars.klingbeil@bundestag.de); (hans-ulrich.klose@bundestag.de); (fritz-rudolf.koerper@bundestag.de);

(christian.lange@bundestag.de); (karl.lauterbach@bundestag.de); (steffen-claudio.lemme@bundestag.de); (burkhard.lischka@bundestag.de); (ullrich.messmer@bundestag.de); (matthias.miersch@bundestag.de); (franz.muentefering@bundestag.de); (rolf.muetschenich@bundestag.de); (dietmar.nietan@bundestag.de); (manfred.nink@bundestag.de); (thomas.oppermann@bundestag.de); (holger.ortel@bundestag.de); (heinz.paula@bundestag.de); (johannes.pflug@bundestag.de); (joachim.poss@bundestag.de); (wilhelm.priesmeier@bundestag.de); (florian.pronold@bundestag.de); (sascha.raabe@bundestag.de); (gerold.reichenbach@bundestag.de); (soenke.rix@bundestag.de); (rene.roespel@bundestag.de); (ernst-dieter.rossmann@bundestag.de); (michael.roth@bundestag.de); (anton.schaaf@bundestag.de); (axel.schaefer@bundestag.de); (bernd.scheelen@bundestag.de); (werner.schieder@bundestag.de); (carsten.schneider@bundestag.de); (ottmar.schreiner@bundestag.de); (swen.schulz@bundestag.de); (ewald.schurer@bundestag.de); (frank.schwabe@bundestag.de); (martin.schwanholz@bundestag.de); (rolf.schwanitz@bundestag.de); (stefan.schwartz@bundestag.de); (carsten.sieling@bundestag.de); (peer.steinbrueck@bundestag.de); (frank-walter.steinmeier@bundestag.de); (christoph.straesser@bundestag.de); (wolfgang.thierse@bundestag.de); (franz.thoennes@bundestag.de); (wolfgang.tiefensee@bundestag.de); (ruediger.veit@bundestag.de); (dieter.wiefelspuetz@bundestag.de); (manfred.zoellmer@bundestag.de)

**Betreff:** Persönliche Information und Hilfsaufruf an jeden Abgeordneten sowie den Bundespräsident, sowohl einen nachgewiesenen aber vertuschten Ermittlungsskandal, als auch Gefahr in Verzug in einem unaufgeklärten Mordfall betreffend

**Wichtigkeit:** Hoch

Sehr geehrte Abgeordneten,

die folgenden, der Öffentlichkeit so noch nicht bekannten Informationen, sollen neben dem dass irgendwelche Fachexperten von Ihnen eingeschaltet werden, umgehend auch auf der Ebene des gesunden Menschenverstandes von jedem Einzelnen von Ihnen zur Kenntnis genommen und bewertet werden.

Aktueller Hintergrund, vor dem man das Thema einordnen kann, sind die Ermittlungsspannen im Zuge des NSU-Terrors. Also zuerst wohl ungewolltes Versagen, eben „nicht besser können“ vergleichbar mit dem Wattestäbchenskandal und später dann willentliches, bewußtes Fehlverhalten zur Vertuschung, z.B. Aktenschreddern.

Dazu passen die der Öffentlichkeit bisher weitgehend unbekanntem eigentlichen Vorkommnisse in folgenden teils bizarren Fällen, die ich Ihnen nun schildern will. Parallelen zu den aktuellen Skandalen liegen dabei im zum Ausdruck kommenden Zustand hiesiger Behörden und ihrem vertuschenden Umgang mit selbst produzierten Pannen. Das Ergebnis davon ist letztlich durchaus ein politisches Thema.

Für das was ich vorbringe habe ich zwar auch ausführliche Beweise, einleitend möchte ich es jedoch so einfach wie möglich schildern. Denn wie schon gesagt, es geht mir um die hoffentlich von jedem nachvollziehbare Ebene des gesunden Menschenverstandes.

Beginnen möchte ich mit dem „Mordfall Michelle“, der sich im August 2008 in Leipzig ereignete.

Die 8-jährige Michelle, die am 18.08.2008 verschwand und dann Tage später ermordet in einem Tümpel aufgefunden wurde, trennte sie sich auf dem Nachhauseweg aus der Schule von ihrer Freundin mit den letzten Worten, die diese Freundin später so an die Polizei weitergab: „*Ich gehe noch zu „äil“*“ (gesprochener Laut)

Die darauf gebildete größte Sonderkommission in der Geschichte Sachsens mit 180-Sokobeamten und 7 Profilen gab die Worte Michelles jedoch über die Medien so an die Öffentlichkeit weiter: „Ich gehe noch zu „L.““

Der Fall war monatelang in den Medien aber ich hatte sowas früher nur am Rande verfolgt, bis ich Mitte Februar 2009 zufällig auf einen alten Artikel <http://www.shortnews.de/id/723944/Leipzig-Tote-Michelle-8-wollte-L-treffen-Anrufer-bei-der-Polizei-scherzten-mit-AI-Bundy>

stieß und merkte, dass das was die Polizei über die Medien mit einem Großbuchstaben „L.“ wiedergab, eigentlich doch eine **reine Interpretation der Polizei** ist, ursprünglich gab es lediglich einen Laut, den die Zeugin vom späteren Opfer hörte und bei der Befragung durch die Polizei wiedergab. In Wahrheit lag viel näher, dass dieser Laut mit einer SILBE wie bei „al“, „elle“ oder „el“ zusammenhängt und nicht mit einem Großbuchstaben „L.“

Als ich so merkte, was hier schon über ein halbes Jahr schief lief und die Soko auf meinen Hinweis nicht reagierte, wandte ich mich ans LKA, BKA, Staatskanzlei, sächsisches Innenministerium und auch Bundesinnenministerium und erstatte als das nichts nützte überdies Strafanzeige wegen Strafvereitelung. Ohne Erfolg.

Letztlich kam aber dann heraus, dass es sich so wie ich vermutete eben um einen Laut, um eine Silbe gehandelt hat, denn der Täter hieß Dani-el und obwohl er in der nächsten Nachbarschaft des Opfers lebte und Michelle vor allem als Praktikant aus der Schule kannte, dachte niemand an ihn, weil die Fahndung so enorm irreführend sich auf einen Buchstaben „L.“ konzentrierte. Das war aber nur der erste Teil, wo ich später zu 100 % bestätigt wurde, das aber dann ebenfalls zu 100 % vertuscht wurde. Aber zuerst weiter dazu:

Als sich dann der Täter durch ein durch reinen Zufall zustande gekommenes Missverständnis selbst gestellt hatte, kam ausserdem heraus:

<http://www.bild.de/news/2009/interview/warum-dauerte-die-jagd-nach-dem-moerder-so-lange-7627464.bild.html>

**BILD: Am Wohnhaus des Täters sind die Beamten auch hundert Mal vorbei gegangen. Es war nur 50 Meter von Michelles Elternhaus entfernt. Warum dauert das so lange, da mal nachzusehen?**

**Matthias:** „Wir haben zuerst die Leute befragt, die rund um den Spielplatz wohnen, an dem Michelle angeblich zuletzt gesehen wurde. Dann war die Gegend rund um den Ententeich dran. Die Mieter des Hauses in der Lipsiusstraße waren für vergangenen Sonntag einbestellt.“

Das heißt, der Täter hatte lediglich im Vorfeld einer Routine-Befragung die Nerven verloren, die Polizei hatte überhaupt nichts gegen ihn in der Hand, man hatte einfach bisher ein halbes Jahr an den unsinnigsten Orten anstatt zuerst im Lebensumfeld des Opfers gesucht.

Bis heute ist jedoch weder von Behörden noch den Medien die Mega-Fahndungspanne mit der „Spur L.“ an die Öffentlichkeit gedrungen. Das ist so, wie wenn der Wattestäbchenskandal bis heute vertuscht wäre.

Es kam jedoch noch schlimmer:

Nachdem die Soko weder meinen Hinweis auf die Fahndungspanne bzgl. dem Laut „äll“ (der von der Soko ausschliesslich als Buchstabe L. kommuniziert wurde) aufgriff und auch sonst zu keinem Zeitpunkt einen zielführenden kriminalistischen Ansatz hatte, habe ich mich von 15.02.2009 an in den Fall eingearbeitet und bereits am 16.02.2009 und 17.02.2009 der Soko einen zielführenden kriminalistischen Ansatz nennen können, der wie sich später herausstellte, nachweislich zur Ermittlung des Täters als Hauptverdächtiger innerhalb eines halben Tages hätte führen müssen. Und dann hätte man in seiner Wohnung den endgültigen DNA-Beweis sicherstellen können.

Und zwar reichte dazu ebenfalls wieder gesunder Menschenverstand wie folgt:

Entsprechend Basiswissen über Kommunikationstheorie ging Michelle als „Sender“ davon aus, dass ihre Freundin als „Empfänger“ ihre „Botschaft“ verstand. Demnach musste es zwischen den Kindern einen „gemeinsamen Erfahrungshorizont“ geben, wo auch die gemeinsame Vertrauensperson zu suchen ist, die sich höchstwahrscheinlich hinter dem Laut „äll“ verbarg.

Nachdem aus den Medien bekannt war wo die Kinder sich auf dem Nachhauseweg trennten, kannten sich die Kinder offensichtlich vornehmlich als Schülerinnen und nicht als direkte Nachbarinnen, also war es sehr wahrscheinlich, dass „äll“ eine Vertrauensperson aus dem Bereich Kita/Schule war.

**Am 16.02.09 schrieb ich an [DFG.KDD-KPI.PD-LEIPZIG@Polizei.Sachsen.de](mailto:DFG.KDD-KPI.PD-LEIPZIG@Polizei.Sachsen.de) :**

..... Nun zurück zu dem Moment wo Michelle sich von Ihrer Freundin verabschiedet....., sie gehe jetzt noch zu "Äll" ....

Was sagt das Mädchen damit aus? **Obwohl die Freundin offensichtlich nicht wußte wer diese Person ist (sonst wäre der Fall wohl schon gelöst) sprach Michelle aber so wie "selbstverständlich" davon, so als ob die Freundin es eigentlich WISSEN KÖNNTE .....** Intuitiv denke ich dabei einfach gerade an eine Person die z.B. bei Kinderveranstaltungen hilft und so beiden begegnet ist, die aber nur zu Michelle heimlich ein Vertrauensverhältnis aufgebaut hat, den "Spitznamen" genannt hat.....

**Die Hypothese 1 lautet: Ein Mitarbeiter oder Helfer aus dem Umfeld "Kinderbetreuung" "Kinderveranstaltungen" hat sich dort das Vertrauen des Kindes erschlichen. Er verabredete sich dort dann mit Michelle privat unter irgendeinem Vorwand.....**

**Am 16. und 17.02.09 schrieb ich an [Soko.Michelle@polizei.sachsen.de](mailto:Soko.Michelle@polizei.sachsen.de):**

2.Hypothese

Laut Medienberichten habe die Mädchen sich an dieser Ecke getrennt:

[https://maps.google.de/maps?f=q&source= ... iwloc=addr](https://maps.google.de/maps?f=q&source=...iwloc=addr) Der Treffpunkt mit (gesprochen) "Äll" war also in Fußwegentfernung von diesem Punkt, wo die Mädchen sich getrennt hatten.

**Entweder "Äll" wohnt tatsächlich dort in der Nähe, oder es hat einen Treffpunkt gegeben..... in Fusswegentfernung.**

3. Hypothese

.....Jetzt kommen die Variablen,

traf sie AI in seiner Wohnung oder seinem Arbeitsplatz oder einem sonstigen gebäudebezogenen Treffpunkt in der Nähe, wodurch sich durch den Treffpunkt ein räumlicher Bezug zwischen Täter und Opfer ergibt, oder

traf sie AI an einem Ort im Aussenbereich, der als Treffpunkt vereinbart war?

.....Also gibt es zwei Szenarien:

**3 a) AI wohnt in der Nähe, sie kennt ihn schon länger, hat ihn vielleicht auch schon vorher besucht gehabt. Zu diesem Szenario gehört auch ein möglicher "AI" als Mitarbeiter oder Zivi oder sonstiger Helfer in der Tagesstätte**

**3 b) Wenn AI nicht in der Nähe wohnt bzw. die räumliche Nähe der Wohnorte nicht die entscheidende Verbindung war, gibt es einen anderen Berührungspunkt wo in der Vergangenheit das Vertrauensverhältnis entstanden ist .....**

**Es ist spektakulär, wie extrem nahe das der Realität schon kam. !!!!!!!!!!! Und jetzt kommt der Hammer: Fast schon rührend herabbeugend aber doch zu 100 % zielführend schrieb ich:**

**Am 17.02.09 schrieb ich an [Soko.Michelle@polizei.sachsen.de](mailto:Soko.Michelle@polizei.sachsen.de):**

Ideen für eine Fahndungsstrategie und Ideen für konkrete Handlungsschritte

1.) Lagebesprechung

2.) Zivilbeamte suchen noch am gleichen Tag die **Grundschule sowie die Kindertagesstätte bzw. Kindergarten** auf und bitten jeweils eine erfahrene Mitarbeiterin die schon einige Jahre dort arbeitet mit aufs Revier zu einer Befragung.

..... Man sagt den Mitarbeiterinnen es sei wichtig ganz emotionslos und ohne dass so was nun in der Realität gleich als Verdächtigung gewertet wird einfach an einem "ermittlungstaktischen Brainstorming" teilzunehmen. Dabei werden alle männlichen Personen die Michelle kannte gleichwertig neutral betrachtet wie Spielfiguren, völlig ohne Denk-Tabus, da ist nun der Hausarzt so verdächtig oder nicht verdächtig wie der Getränkelieferant, der Vater, der Schuldirektor der Zivi, der Jugendtrainer der Nachbar, der Eisverkäufer etc.

In diese Aufzählung flechtet man möglichst viele Männer mit ein, **so auch ehemalige Zivis in der Kindertagesstätte**, wenn es solche gab, und und und.

Um das zu verdeutlichen legt man auf den Tisch vier beschriftete Kästchen, nimmt einen Stapel gelochter Karteikarten und dann gilt jedes Kästchen für einen "Ort" wo man mit Namen beschriftete Karten reinlegt. Einmal die Grundschule als ein Kästchen, dort stapelt man alle Namen von Lehrern, Hausmeister Helfer beim Ferienprogramm usw. Dann die Kindertagesstätte, dazu wird eine Grundschullehrerin weniger wissen aber egal, sie soll sagen was sie denkt, jede darf zu allen vier Orten, allen vier Kästchen, etwas mitteilen. Neben Grundschule und Kindertagesstätte/Kindergarten sind das noch der Proberaum mit seinen Kinderveranstaltungen sowie ein Kästchen das man definiert als "Nachbarschaft/Freundeskreis/Sonstiges".

Die Frauen sollen soweit ihnen bekannt **den Namen auf die Karte schreiben sowie "Funktion" und "Berührungspunkte" gegenüber Michelle**, was ihnen grad wichtiges dazu einfällt sollen sie draufschreiben, man kann auch mehrerer Karten zu einem Namen beschriften. Für jeden Ort wird dann ein Ordner angelegt und darin für jede der befragten Mitarbeiterinnen ein abgetrennter Bereich mit den von ihr genannten Kandidaten.

Später kann man das so in den Computer übertragen dass man für jeden Ort die genannten Männer und für jeden Mann die genannten Orte aufrufen kann, sowie alle Bemerkungen die dazu gemacht wurden.....

**Damit hätte der Täter an einem halben Tag KRIMINALISTISCH als Hauptverdächtiger ermittelt und festgenommen werden können !!!!!!!!!!!!!!!**

Denn:

### **1.) Der Täter Daniel V. war Praktikant in der Kita. Und er kannte Michelle als Praktikant aus der Schule .**

BEWEIS: <http://www.bild.de/news/2009/praktikant/das-kita-zeugnis-des-moerders-7678184.bild.html>

*2006 machte Daniel V. (18) ein Praktikum in der Kita „Tausendfüßler“. BILD zeigt exklusiv sein Praktikumszeugnis von damals! Der Schüler bekam in „Verhalten“ eine 3, für „Auftreten“ eine 4. In der Beurteilung steht: „Daniel hatte große Freude am Praktikum. Er fand schnell Kontakt zu den Kindern und war stets um eine fürsorgliche Betreuung bemüht.“ Fatal: In Wirklichkeit fasste der Praktikant immer wieder die kleinen Mädchen an! Aber die Kita-Leitung versäumte es, die Schule über die Übergriffe zu informieren. Deshalb durfte Daniel V. im gleichen Jahr ein weiteres Praktikum machen – an der Grundschule, in der er Michelle traf! Im August 2008 brachte er das Mädchen um.*

### **2.) Der Täter Daniel V. kannte Michelle als Nachbar.**

In meiner Mail am 16.02.2009 definierte ich Merkmale des Täters, und zwar, dass er Michelle als Nachbar oder als Vertrauensperson aus der Schule kennen muss.

Und was traf zu: BEIDES

BEWEIS: <http://www.spiegel.de/panorama/justiz/mordprozess-im-fall-michelle-geschaendet-getoetet-entwuerdigt-a-643338.html>

*V. wohnte damals in unmittelbarer Nähe von Michelles Wohnung in der Leipziger Lipsiusstraße bei seiner Mutter. Das Kind war kein Zufallsopfer. Er kannte das Mädchen, hatte er doch in dessen Schule schon einmal ein Praktikum absolviert. So ist es zu erklären, dass Michelle am Nachmittag jenes Augustnachmittags gegen 15.20 Uhr arglos V.s Wohnung betrat. Er hatte ihr aufgelauert und erklärt, er wolle ihr etwas für ihre Mutter mitgeben. Er hatte die Tat also genau geplant.*



### **3.) Der Täter Daniel V. passt zum Phantombild**

Nach den Aussagen der Frau, die sah wie kurz vor der Tat ein Verdächtiger im Bereich der Schule Kinder ansprach, passte Daniel V. exakt. Und dass der Täter mit Michelle kurz vorher etwas ausgemacht haben musste, kann man mit gesundem Menschenverstand und Menschenkenntnis ermitteln, man kann mit 8-jährigen nicht lange im voraus Termine machen und das ohne dass die Eltern was davon wissen.

Ob nun der andere Fall, wo das Phantombild ursprünglich entstand, etwas mit dem Fall Michelle zu tun hat ist egal. Die Aussagen der Zeugin jedenfalls stellten den Zusammenhang zum Phantombild her, ob nun die Ähnlichkeit zufällig war oder nicht.

BEWEIS: <http://www.faz.net/aktuell/gesellschaft/spurensuche-im-mordfall-michelle-zeugin-will-verdaechtigen-vor-schule-gesehen-haben-1700088.html>

*Die Frau will dem Zeitungsbericht zufolge am Tag des Verschwindens von Michelle vor deren Schule einen Verdächtigen gesehen haben. „Er stand am Tor des Sportplatzes und sprach kleine Mädchen an“, wurde sie zitiert. Der selbe Mann sei ihr bereits zuvor aufgefallen, als er sich auf einem Spielplatz ihrer dreijährigen Tochter genähert und ihr einen Schokoriegel angeboten habe. Nach Angaben der Zeugin sieht der Verdächtige aus wie der Mann auf einem alten Phantombild der Polizei. Mit dem Bild hatte die Polizei vor Monaten vergeblich einen mutmaßlichen Kinderschänder gesucht, der im April in Leipzig eine Elfjährige missbrauchen wollte. Ein Polizeisprecher sagte, wie alle anderen Hinweise werde auch die aktuelle Aussage sorgfältig geprüft. Ein Zusammenhang zwischen beiden Fällen sei bislang aber nicht erkennbar.*

Behörden und auch Medien haben aber zu keiner Zeit meine Argumente gewürdigt. Weder als der Kindermörder noch frei herumließ und mit meinen Hinweisen ermittelt und gefasst hätte werden können, noch als sich genau dies hinterher bestätigt hat. So wie beim schreddern der NSU-Akten folgte auf Versagen dann Vertuschung, hier jedoch machten auch die Medien bis heute mit.

So kam es dazu, dass ich um eine Sachprüfung zu erreichen, auch die Belohnung beantragte, jedoch nicht für mich, sondern direkt von der Polizei an die Eltern des Opfers zu überweisen. Damit konnte ich eine Sachprüfung und damit Antwort der Polizei erreichen, in der es aber lediglich hieß, man hätte nicht erkannt, dass die Hinweise relevant gewesen wären. Na, das ist ja offensichtlich, aber eben doch gerade das Versäumnis gewesen!!!

Aber auch des Versagen der Medien ist hier enorm.

Im Artikel hier <http://www.shortnews.de/id/723944/Leipzig-Tote-Michelle-8-wollte-L-treffen-Anrufer-bei-der-Polizei-scherzten-mit-Al-Bundy> war das was die Behörden und Medien als Verarschung auffassten wohl sogar eher ein vernünftiges Beispiel für einen Laut „äl“, nämlich der englische Kurzname „Al“ und „Al Bundy“ war lediglich ein BEISPIEL. Selbst hier jedoch mit dem unlogischen Quatsch von „L.“ zu fahnden aber dann ein vernünftiges Beispiel was dieser Laut viel eher hätte bedeuten können, nämlich eine Silbe, auch noch öffentlich und bundesweit als Verarschung zu diskreditieren, ist einfach eine bundesweite Realsatire.

Sowas hat schon an sich enormen Unterhaltungswert und genauso ist es mit der zu 100 % zielführenden aber ja geradezu rührend herabbeugenden Handlungsempfehlung an die Soko vom 17.02.2009, mit deren Umsetzung der Fall gelöst gewesen wäre. Wenn solche Dinge, mit einem solchen sowohl Skandal- als auch Unterhaltungsfaktor, auf die sich die Medien normal eigentlich stürzten, so lange und bis heute einfach unter den Teppich gekehrt werden, dann geht es nicht mehr mit rechten Dingen zu.

Nachdem ich nun diese Wahrheits- und Informationsunterdrückung zur Kenntnis nehmen musste, aber auch sah wie groß hier das zugrundeliegende intellektuelle Versagen zuerst war, bevor dann hinterher nur noch vertuscht wurde, beschloss ich zukünftige Kriminalfälle ganz genau im Auge zu behalten. Denn neben aller Vertuschung lag dem Ganzen ja zuerst völliges Versagen auf intellektuellem Gebiet zugrunde und wo Versager weiter unerkannt als „Experten“ murksen, wird es auch in Zukunft Pannen über Pannen geben.

Und genau diese Überlegung bestätigte sich.

Im Jahr 2010 kam es zu einem weiteren Fall, wo ich begründet davon ausgehe, dass die Soko auch dort unter dem Strich bis heute nur der Aufklärung geschadet und diese verhindert hat.

So wie im Fall Michelle, wo die Suche nach einer „Spur L.“ nichts anderes als FAHNDUNGSVERHINDERUNG war und man besser die gesamte Soko vom ersten Tag an für die gesamte Dauer des Falles und für Millionen an Steuergeldern ans andere Ende der Welt in Luxusurlaub hätte schicken können, denn das Geld haben sie auch so verplempert, nur haben sie dabei hier ja noch dem Fall und der Aufklärung aktiv geschadet, also besser das

Geld verschenken oder ins Klo spülen aber die Unfähigen nicht auch noch „arbeiten“ lassen, denn diese „Arbeit“ war von Anfang bis Ende kontraproduktiv.

Der direkte Nachbar schräg gegenüber, der Michelle zudem noch aus der Schule kannte geriet über ein halbes Jahr lang überhaupt nicht ins Visier, obwohl sein Name eine Silbe enthielt, die wie „äll“ klingt. Anstatt mit „Spur L.“ zu fahnden hätte man unbedingt ausführlich darlegen müssen, dass man einen Laut, eine Silbe sucht, die wie „äll“ klingt.

**Dieser Fehler bedeutete unter dem Strich Irreführung der Bevölkerung und damit Fahndungsverhinderung.**

**Und genau solch eine Situation haben wir auch heute in einem NOCH NICHT aufgeklärten Fall (wo die Mörder noch frei herumlaufen) zu dem ich nun komme !!!**

Und dass dies eben gerade so eine parallele Situation ist, sorgt heute für nicht unerhebliche Dramatik und Brisanz.

An sich würden solche hier geäußerten Überlegungen eines laienhaften „Nichts und Niemand“ als völlig bedeutungslos angesehen, denn was kann so jemand denn schon den mit dem Fall befassten Fachexperten entgegensetzen, meint man. Aber hier geht es ja um die Wiederholung einer Situation, wo der Laie beim ersten Mal eben letztlich nachweislich Recht behalten hatte.

Der Fall, wo sich das haarsträubende Fahndungsversagen heute wiederholt ist der **Fall Bögerl**, wo die Frau eines Sparkassendirektors entführt und dann ermordet wurde, wonach sich nach einem Jahr Medienhetze und Ermittlungspannen der Ehemann des Opfers auch noch selbst erhängte.

Dort gibt es heute das gleiche Mass an FAHNDUNGSVERHINDERUNG, auch dort fahndet die Soko bis heute auf eine so abwegige Weise, dass es besser wäre, die Soko hätte es nie gegeben, denn alles was sie geleistet haben, war unter dem Strich Irreführung der Bevölkerung.

**Hier entsteht nun eine überaus brisante Situation. Denn dadurch, dass dieser weitere Mordfall noch nicht aufgeklärt ist, Sie aber von für die Klärung des Falles relevanten Informationen in Kenntnis gesetzt und um Hilfe gebeten werden, haben Sie ab jetzt eine Mitverantwortung. Habe ich gegen alle Fachexperten AUCH DIESMAL wieder Recht, wie im Fall Michelle schon, so haben letztlich nicht nur die Fachexperten sondern auch die Politik auf haarsträubende Weise auf der Ebene des gesunden Menschenverstands versagt.**

Gäbe es nur den Fall Bögerl und gäbe es nicht die BEWEISE von haarsträubendem Versagen der Experten im Fall Michelle einerseits und meinen Denk-Erfolgen in diesem Fall andererseits, so könnten Sie mich vielleicht als Spinner abtun. So aber kann ich aufgrund meiner Beweise und Erfolge erwarten ernst genommen zu werden.

Da es sich nun im Fall Bögerl aber erneut so entwickelt, dass eine Gruppe von versagenden Experten hier quasi den Staat und die Öffentlichkeit über rückratlose Medien wie eine Beute in ihren Klauen der Unlogik festhält, habe ich jetzt alles zugespitzt auf die eine Frage: **Trug der Zopfmann im Fall Bögerl eine Perücke?**

Wenn ja, so würde das den ultimativen Triumph eines einzelnen Bürgers bedeuten, angesichts eines ganzen Staates, einer ganzen Gesellschaft, die dann wie bei der Geschichte „Des Kaisers neue Kleider“ von Fach-Gauklern irreführt wären.

Um es hier nicht zu lang zu machen, verlinke ich nun die weiteren Argumente zum Fall Bögerl und die Gründe, die für eine Perücke beim Zopfmann dort sprechen.

Ausserdem füge ich einen screenshot des dortigen Artikels an, zu Beweiswecken, falls dieser mal kurzzeitig nicht erreichbar wäre. In so einem Fall einfach kurz warten und nochmal probieren, die Seite dort öffnet sich manchmal etwas langsam.

Dort sind dann viele weitere Links, die allesamt von Bedeutung sind, besonders das genannte Dossier.

[http://issuu.com/kleiderspender/docs/dossier\\_zum\\_fall\\_boegerl\\_iii?mode=window&pageNumber=20](http://issuu.com/kleiderspender/docs/dossier_zum_fall_boegerl_iii?mode=window&pageNumber=20)

Also lesen Sie den untenstehenden Artikel unbedingt vor allem im Original und mit den dazugehörigen anklickbaren Verlinkungen.

Das alles ist mit gesundem Menschenverstand nachvollziehbar und hätte man das „gestern“ gemacht, könnte Herr Bögerl noch leben.

Wird es zumindest „heute“ von Ihnen nachvollzogen, helfen Sie der Aufklärung und wenden trotz allem bisherigen Schaden ein epochales Fiasko von dieser Nation ab, nachdem Sie als Repräsentanten dieses Volkes und politische Elite nun davon in Kenntnis gesetzt wurden.

Würden Sie das „heute“ versäumen und es kommt „morgen“ wieder auf anderem Wege heraus, dass ich erneut von Anfang an Recht hatte, so bedeutet das ein ultimative Fiasko für diese Nation auf der Ebene des gesunden Menschenverstands, dann hat neben einem „Fach-Gauklertum“ endgültig auch der „Kaiser“ selbst seine Nacktheit, seine geistige Unfähigkeit bewiesen.

Denn jeder Einzelne von Ihnen, sitzt ab heute mit im Boot.

Alles Gute! Ich wünsche Ihnen, dass Sie die richtigen Entscheidungen treffen !  
Diese Sache erfordert sowohl von Ihnen eine erste individuelle „laienhafte“ Bewertung auf der Ebene des gesunden Menschenverstandes, als auch eine engagierte Weiterleitung und Überwachung der weiteren Bearbeitung durch Ihre zuständigen Fachleute.

Ich bitte um ein umgehendes erstes feedback und dann darum, über den Sachstand hier kontinuierlich auf dem Laufenden gehalten zu werden. Vielen Dank.

Mit freundlichen Grüßen

Klaus F.

P.S.

Folgenden Artikel bitte unbedingt über den Link im Original lesen, denn dort hat es viele anschaulich aufbereitete Argumente in weiteren Links.

Der untenstehende Screenshot enthält lediglich zur Beweissicherung eine Erklärung der „Aktion Zopf-showdown“, die detaillierten Argumente dazu finden sich in den weiteren Links dort.

<http://www.finanzzeug.de/nach-nsu-fiasko-aktion-zopf-showdown-startet-gegen-den-vertuschungssumpf-bei-ermittlungsskandalen-z-b-fall-boegerl-etc-29700>

Soweit die Mail an die Abgeordneten, damit mir keine zweite Vertuschung wie im Fall Michelle passieren soll, wenn ich plötzlich erneut auch im Fall Bögerl entgegen aller Fachleute Recht behalten würde. Ausdrücklich zu unterscheiden ist dabei zwischen bewiesenen Fakten wie im Fall Michelle und anderen sowie aktuellen Analysen im noch offenen Fall Bögerl.

Ich habe jedoch auch viele weitere Artikel zu diesen Themen geschrieben, hier eine Übersicht der google-Suche zu den Stichworten: bögerl, michelle Bis auf vier, stammen alle 20 Ergebnisse der ersten beiden Suchseiten aus meiner Feder.

bögerl michelle

Ungefähr 124.000 Ergebnisse (0,14 Sekunden)

[Diese Verbrechen sind noch nicht aufgeklärt - News Inland - Bild.de](#)  
www.bild.de/news/inland/mord/fg-19542596.bild.html  
Foto: BKA. Maria Bögerl. Von ihrem Mörder fehlt bislang jede Spur: Maria Bögerl († 54). 4 von 14. Jonathan Coulom († 10). Jonathan C. († 10) wurde aus dem ...

[Bei Wattestäbchenskandal, Bankraub-Nazi-Döner- u. Polizeimord ...](#)  
www.finanzezeug.de/doener-morde-und-nazi-freiheiten-wie-im-fall-m...  
18. Nov. 2011 – Bei Wattestäbchenskandal, Bankraub-Nazi-Döner- u. Polizeimord-Pannen ein DENKFIASKO wie im Fall Michelle, Fall Bögerl oder Fall Mirco ...

[Medien im Fall Bögerl und im Fall Mirco: Gleiches Fiasko wie im Fall ...](#)  
www.finanzezeug.de/medien-im-fall-boegerl-und-im-fall-mirco-gleic...  
24. März 2011 – Die Rolle der Medien in den Fällen Bögerl u. Mirco unterscheidet sich durchaus. Gab es im Fall Mirco nach der Loveparade-Katastrophe für die ...

[Specials | Finanzzeug](#)  
www.finanzezeug.de/category/specials  
15. Juli 2012 – Fall Bögerl: Experten oder Fach-Gaukler? Untersuchungsausschuß wie ... Dazu erwähnt er den Fall Michelle, der auch im folgenden Link [...] ...

[Neues im Fall Bögerl: Nach Vertuschung der Fall-Michelle-Pannen ...](#)  
www.finanzezeug.de/neues-im-fall-boegerl-nach-vertuschung-der-fall...  
12. Dez. 2011 – Ein Interview der Soko mit der Südwespreste, das am 01.12.2011 hier Presseartikel veröffentlicht wurde zeigt weiter auf beunruhigende ...

[Soko-Verkleinerung im Fall Bögerl: Ruf unserer Polizei durch ...](#)  
www.finanzezeug.de/soko-verkleinerung-im-fall-boegerl-ruf-unserer-...  
16. Jan. 2012 – Neues im Fall Bögerl: Nach Vertuschung der Fall-Michelle-Pannen wählen Profiler erneut Unlogik auf Wattestäbchen-Niveau - Rückblick Fall ...

[Fall Bögerl: Heidenheim – Rubikon – Stuttgart – Waterloo, letzter ...](#)  
www.finanzezeug.de/fall-boegerl-heidenheim-rubikon-stuttgart-waterl...  
16. Jan. 2012 – Fahndungspannen im Fall Bögerl: Hilfsaufruf an Landtag ... Im Fall Michelle hat das dazu geführt, dass ein bereits zu ermittelnder ...

[Kriminalfälle | Seite 2 | Finanzzeug](#)  
www.finanzezeug.de/category/specials/kriminalfaelle/page/2  
19. Nov. 2011 – Bei Wattestäbchenskandal, Bankraub-Nazi-Döner- u. Polizeimord-Pannen ein DENKFIASKO wie im Fall Michelle, Fall Bögerl oder Fall Mirco ...

[Fall Bögerl: Experten oder Fach-Gaukler? Untersuchungsausschuß ...](#)  
www.finanzezeug.de/fall-boegerl-experten-oder-fach-gaukler-...  
15. Juli 2012 – Bei Wattestäbchenskandal, Bankraub-Nazi-Döner- u. Polizeimord-Pannen ein DENKFIASKO wie im Fall Michelle, Fall Bögerl oder Fall Mirco ...

[Specials | Seite 2 | Finanzzeug](#)  
www.finanzezeug.de/category/specials/page/2  
19. Nov. 2011 – Bei Wattestäbchenskandal, Bankraub-Nazi-Döner- u. Polizeimord-Pannen ein DENKFIASKO wie im Fall Michelle, Fall Bögerl oder Fall Mirco ...

Gooooooooooooooole >  
1 2 3 4 5 6 7 8 9 10 Weiter

bögerl michelle

Seite 2 von ungefähr 124.000 Ergebnissen (0,13 Sekunden)

[Fahndungspannen im Fall Bögerl: Hilfsaufruf an Landtag Baden ...](#)  
www.finanzezeug.de/fahndungspannen-im-fall-boegerl-hilfsauf-...  
13. Juli 2012 – Die BEWEISE meiner Erfolge im Fall Michelle müssen hier Anlass sein, dass ich nun im Fall Bögerl Gehör finde. Aber was ich da berichte klingt ...

[Vom Regen der Nazi-Terror-Fahndungspannen in die Traufe eines ...](#)  
www.finanzezeug.de/nazi-terror-abwehrzentrum-blinde-expertenglae...  
19. Nov. 2011 – Bei Wattestäbchenskandal, Bankraub-Nazi-Döner- u. Polizeimord-Pannen ein DENKFIASKO wie im Fall Michelle, Fall Bögerl oder Fall Mirco ...

[Lippenbekenntnisse zu Neonazi-Mord-Fahndungspannen aber ...](#)  
www.finanzezeug.de/lippenbekenntnisse-zu-neonazi-mord-fahndung...  
22. Nov. 2011 – Fahndungspannen im Fall Bögerl: Hilfsaufruf an Landtag ... immer setzte sich der Unsinn durch, der Fall Michelle sei abgeschlossen. Nein, ist ...

[Rückblick Fall Mirco: KEINE "Spontantat", Bestätigung d. Analysen ...](#)  
www.finanzezeug.de/rueckblick-fall-mirco-keine-spontantat-bestaetig...  
14. Dez. 2011 – Bei Wattestäbchenskandal, Bankraub-Nazi-Döner- u. Polizeimord-Pannen ein DENKFIASKO wie im Fall Michelle, Fall Bögerl oder Fall Mirco ...

[Fall Bögerl wieder in Aktenzeichen XY: Endlich das Thema Perücke ...](#)  
www.finanzezeug.de/fall-boegerl-wieder-in-aktenzeichen-xy-endlich-...  
vor 2 Tagen – Am 05.09.2012 soll Fall Bögerl wieder bei Aktenzeichen XY ... war man im NSU-Skandal, und so unfassbar dumm war man im Fall Michelle.

[Nach NSU-Fiasko: "Aktion Zopf-showdown" startet – Gegen den ...](#)  
www.finanzezeug.de/nazi-nsu-fiasko-aktion-zopf-showdown-startel-g...  
7. Juli 2012 – Bei Wattestäbchenskandal, Bankraub-Nazi-Döner- u. Polizeimord-Pannen ein DENKFIASKO wie im Fall Michelle, Fall Bögerl oder Fall Mirco ...

[Michelle Dreher - Email, Fotos, Telefonnummern zu Michelle Dreher](#)  
www.vapidoo.de/michelle+dreher  
Bankiers-Gattin Maria Bögerl, Polizistin Michelle K., Prostituierte Simone Dewenter ... Tobias Dreher aus Weil im Schönbuch (Kreis Böblingen) wurde im Oktober ...

[Nicht nur 1 Mordfall, die Behörden und die Politik | Forum ...](#)  
forum.stuttgarter-nachrichten.de/forum/viewtopic.php?f=1&t...  
10 Beiträge - 4 Autoren - 5. Juli  
Von sowas konnte beim Fall Michelle aber ja keine Rede sein. .... auch noch wenn der Zopfmann im Fall Bögerl eine Perücke hatte dies als ...

[Dawn of War News + Nachrichten / Dawn of War aktuell](#)  
news.feed-reader.net/79791-dawn-of-war.html  
9. Juli 2012 – ... Linke Fraktionschef, London Stansted, Lotto aktuell, Maria Bögerl aktuell, Michelle Williams Schauspielerin News, Motto News, Multimillionär ...

[Soko-Chef | Aktuelle News, Hintergründe und Bilder auf STERN.DE](#)  
www.stern.de/panorama/soko-chef-91296006t.html  
Im stern kritisieren Christoph und Carina Bögerl die Polizei und sprechen über die dunkelste Zeit ihres Lebens. Mordfall Michelle. 09.03.2009 19:59. Langsam in ...

< Gooooooooooooooole >  
Zurück 1 2 3 4 5 6 7 8 9 10 Weiter

Das Meiste das ich geschrieben habe erreicht man zumindest indirekt über diese Artikel:

<http://www.finanzezeug.de/category/specials/kriminalfaelle>

Die Schreibperspektive wirkt dabei manchmal ungewöhnlich selbstbezogen und aggressiv, aber das sind dann Stilmittel oder Verzweiflungsreaktionen, lassen Sie sich davon nicht ablenken, wesentlich sind die Argumente der Aussagen.

Auf den nächsten Seiten dann zum weiterlesen einfach anklickbar einige Vorschauen von ausgewählten Artikeln plus darunterstehender kurzer Inhaltsangabe.

Obwohl ich schlagkräftige Beweise im Fall Michelle habe, werden diese vertuscht und ignoriert. Damit das zukünftig nicht wieder passiert, habe ich im Fall Bögerl mittlerweile erhebliche Wellen gemacht, nicht nur die Anzeige gegen die Soko wegen Strafvereitelung über die viele Medien berichtet haben, sondern auch die Kontaktierung aller Abgeordneten und die für mich riskante völlige Zuspitzung auf die Sache mit der Zopfmann-Perücke.

Hätte ich danach jetzt aus der genau gleichen „underdog“-Position heraus wie im Fall Michelle einen vergleichbaren Erfolg wie er dort tatsächlich real wurde, könnte das nach allen Vorbereitungen kaum noch vertuscht werden und müßte nach menschlichem Ermessen eigentlich erhebliche Auswirkungen haben, nachdem ungeheuer viele Leute und Stellen informiert waren und bei rechtzeitiger Einsicht dort und Berücksichtigung meiner logischen Argumente in dem Fall sogar das Leben des verzweiferten Herrn Bögerl gerettet hätte werden können.

(Die Seite Finanzzeug.de ist zeitweise etwas langsam, aber es öffnet dann doch)

Anklicken der jeweiligen Artikel-Vorschau öffnet den ausgewählten Internet-Artikel in einem neuen Fenster.

### Fall Bögerl wieder in Aktenzeichen XY: Endlich das Thema Perücke oder aber nur "Spurenbeseitigung" vor dem Einmotten ?

Verfasst von Gastautor Klaus F. am 31. Juli 2012

Am 05.09.2012 soll Fall Bögerl wieder bei Aktenzeichen XY dargestellt werden. Die Frage ist nur WIE und in welche Richtung das führt. Zustand heute: Noch immer kein Durchblick, die Augen werden vor dem Verständnis des Zopfmannszenarios fast mutwillig verschlossen. Wie besonders im unten genannten Dossier herausgearbeitet, war der Zopfmann wahrscheinlich mit einem auf Vibrationsalarm umgebauten Funkgerät ausgerüstet und [...]




Tags: Aktenzeichen XY, Bögerl, Heidenheim, Kriminalfall

### Fall Bögerl: Experten oder Fach-Gaukler ? Untersuchungsausschuß wie bei NSU nötig.

Verfasst von Gastautor Klaus F. am 15. Juli 2012

Neben den Argumenten in diesem Artikel <http://www.finanzzeug.de/fahndungspannen-im-fall-boegerl-hilfsaufruf-an-landtag-baden-wuerttemberg-sowie-bundestag-29743> die für massives Versagen bei der Fahndung nach dem "Zopfmann" sprechen, gibt es auch weitere Anhaltspunkte dafür, dass so wie bei den Vertuschungsfakten, die der NSU-Untersuchungsausschuß zu Tage brachte, auch im Fall Bögerl weitere haarsträubende Fehlleistungen vorliegen.

Gauklerhaft erscheinendes aus dem Hut ziehen beliebiger neuer "Erkenntnisse" wie sie [...]



Neuster Artikel zum Fall Bögerl. Teilweise Zusammenfassung und Fokussierung auf das Thema Perücke. Kurzer Rückblick zum Fall Michelle. Der Artikel soll die Erwartungen an die Sendung justieren.

Eingehende Bewertung der 2012 auf ungläubwürdige Weise neu aus dem Hut gezauberten „Spuren“. Infragestellung der versagenden Experten und Aufzeigen ihres die Opferfamilie schädigenden Gemurkse

### Fahndungspannen im Fall Bögerl: Hilfsaufruf an Landtag Baden-Württemberg sowie Bundestag

Verfasst von Gastautor Klaus F. am 13. Juli 2012

Im Fall Bögerl wurden nun sämtliche Abgeordneten des Landtags BW sowie des Bundestags persönlich per Mail um Hilfe gebeten. Hier eine Zusammenfassung des Anschreiben und weitere Überlegungen: Zum einen geht der Autor Klaus F. auf die Frage ein, warum ihm überhaupt jemand Gehör schenken sollte. Dazu erwähnt er den Fall Michelle, der auch im folgenden Link [...]



Tags: Abgeordnete, Bundestag, Fahndungspanne, Fall Bögerl

Fall Michelle, Landtag, neu-skandal, Perücke, Zopfmann

Keine

### Nach NSU-Fiasko: "Aktion Zopf-showdown" startet – Gegen den Vertuschungssumpf bei Ermittlungsskandalen (z.B. Fall Bögerl, etc.)

Verfasst von Gastautor Klaus F. am 7. Juli 2012

Ob geschredderte Akten in Behörden oder Informationsverhütung durch angepasste Medien, der Umgang mit erkannten Skandalen ist oft so schlimm oder schlimmer wie der ursprüngliche Anlass selbst. Haben wir noch viel mehr als bisher bekannt ein strukturelles Problem mit "Böcken als Gärtner"? Oder geht es eher um ein intellektuelles Problem angesichts einem von den "Rettern" selbst nicht [...]



Tags: aktion zopf-showdown, aktion zopfmann-showdown

Fahndungspanne, Fall Bögerl, Fall Lena, Fall Michelle, Nazis, NSU, SOKO, Zopfmann

Keine Kommentare

Dokumentation der politischen Konstellation nach Fokussierung auf das Perückenthema. Habe ich dabei erneut Recht aber die Politik ignoriert den Hilfsaufruf und versagt auf der Ebene des gesunden Menschenverstands, braucht es polit. Konsequenzen.

Erklärung der später im Hilfsaufruf an die Politik eingeschlaenen Kurses. Weitere Verantwortliche werden „ins Boot geholt“ die wenn sie versagen das Ergebnis des „showdown“ auf ein weitaus höheres Niveau heben und damit auch die „Fallhöhe“...

### Soko-Verkleinerung im Fall Bögerl: Ruf unserer Polizei durch Profiler-Pannen geschädigt wie beim WSS

Verfasst von Gastautor Klaus F. am 16. Januar 2012

In die Röhre geschaut aber kein Licht am Ende des Tunnels? (Seitlich der Originaltunnel aus untenstehender Skizze des Tatorts)

Den deutschen "Profilern" gehen immer mehr Fälle den Bach hinunter. Sie profitieren jedoch bis heute von einem in ihrem Fall völlig unberechtigten Imagebonus, dadurch dass in den USA fähige Leute in diesem Beruf tatsächliche Erfolge einfahren konnten. Und [...]



Tags: Bögerl, Fall Michelle, Heidenheim, Medien, Miroo, Pannen, Polizei, SOKO, sokofrage

### Fall Bögerl: "Zopfmann-Korridor", Perücke, "Wald-Gefährt" – Logik contra spekulative Verdächtigungen

Verfasst von Gastautor Klaus F. am 5. März 2011

Im Fall der entführten und nach Pleiten, Pech und Pannen bei der Lösegeldübergabe und späteren Suche, von Spaziergängern ermordet aufgefundenen Frau des Heidenheimer Sparkassenchefs weht nun ein neuer Wind – den Angehörigen streng ins Gesicht. Die unter Druck stehenden Behörden "lassen den Mob von der Leine." Bereits von Anfang gab es in der Öffentlichkeit Spekulationen über [...]



Tags: Entführung, Fall Bögerl, Maria Bögerl, Mord, Perücke

Wald

30 Kommentare

Bilanz zum damaligen Zeitpunkt, Beleuchtung der Hintergründe des Expertenversagens. In Deutschland sind im teilweisen Gegensatz zu den USA unfähige Profiler nach falscher Ausbildung im Einsatz

Bedeutsames Dokument der Zeitgeschichte. Monate vor dem Verzweigungstod von Wittwer Bögerl, für den seine Kinder Medienhetze und Behördenversagen verantwortlich machen, wird Bögerl von mir massiv gegen Unlogik in Schutz genommen.

Anklicken der jeweiligen Artikel-Vorschau öffnet den ausgewählten Internet-Artikel in einem neuen Fenster.

### Rückblick Fall Mirco: KEINE "Spontantat", Bestätigung d. Analysen auf Finanzzeug.de, aber weiter Unlogik beim Thema Komplize

Verfasst von Gastautor Klaus F. am 14. Dezember 2011

Jahresrückblick: Das KIND Mirco S. gibt es nicht mehr, seine damals mit begrenztem menschlichem bzw. kindlichem Erfahrungs- und Wissenshorizont ausgestattete Persönlichkeit, hat diese Grenzen, ihren Körper und diese Welt schon am Entführungstag verlassen, Gewissheit darüber gab es umgehend nach der Festnahme eines Täters am 26.01.2011. Danach wird der Soko-Chef aufgrund eines punktuell vorhandenen aber dann entgegen [...]



Tags: Behörden, Bögerl, Döner Mord, Fahndungsspannen, Fall Bögerl, Fall Michelle, Fall Mirco, Marfa

Dieser Artikel ist der Gipfel im Fall Mirco und zeigt teilweises Einknicken der Staatsanwaltschaft aber im Übrigen anhaltende Unlogik. Der Fall Mirco ist nicht geklärt, Widersprüche und daraus die Gefahr eines Komplizen bleiben.

### Fall Mirco S.: Die Soko geht – Medien klatschen – beunruhigende Widersprüche bleiben

Verfasst von Gastautor Klaus F. am 26. Februar 2011

Im Fall des ermordeten Mirco aus Grefrath geben die „großen“ Hauptmedien ein erschreckendes Bild von Verlautbarungs-„Journalismus“ ab. „Nachdem man zuerst blind ohne zu denken Verlautbarungen übernommen hat, musste man in mehreren Punkten zurückrudern bzw. wurde die Unlogik des Gesagten deutlich, z.B. 1.) „Berufstress-Kinder-Sexualmord“ (angeblich) OHNE pädophil zu sein „einfach so aus Stress“ (Widerspruch gegenüber [...])



Tags: Fall Mirco, Grefrath, Medien, Mirco S., Poltzel

13 Kommentare

Dieser Artikel zeigt erste Bestätigungen dafür, dass die vorherigen Artikel und Überlegungen über Monate richtig waren, als ich damals gegen alle anderen Medien völlige Unlogik in deren Veröffentlichungen anprangerte

### Fall Mirco S.: "Zeitlicher Fingerabdruck" als kriminalistischer Denkansatz contra Statistik-Spekulationen

Verfasst von Gastautor Klaus F. am 11. Januar 2011

Der Fall Mirco beschäftigt nun schon seit Monaten die Behörden, die offensichtlich weiterhin nicht richtig voran kommen und keine Ergebnisse präsentieren können, die zu dem Jungen führen. Im Fall des verschwundenen Mirco aus Grefrath stehen sich nach jüngsten Behörden-Veröffentlichungen unterschiedliche Lösungsansätze gegenüber, die hier durchleuchtet werden sollen: A.) Die von Massenmedien mit Beifall unterstützten Behörden mit [...]



Tags: Fahndung, Grefrath, Mirco, Mirco S., Poltzel, zeitlicher Fingerabdruck

52 Kommentare

Ursprünglicher Artikel zum Fall Mirco. Später zeigte sich, dass die damaligen Überlegungen zutrafen und im Gegensatz zu dem was die Soko über Monate behauptete, keine „Spontantat“ vorlag.

### Mystery as Olympic gold medallist falls to his death

Simon Akam: Police investigate whether Kenya's star marathon runner Wanjuo took his own life



LIVE-Verfolgung eines Kriminalfalls in einem Forum über mehrere Tage. Vor allen anderen deckte ich Unlogik auf und anhand der Daten der Einträge ist dokumentiert, wie ich letztlich Recht hatte aber anfangs allein gegen alle Medien analysierte.

### Mordfall Lena: Erneut Medienfiasko und Polizeiskandal. Und erneut Finanzzeug.de als erstes und einziges Medium auf der richtigen Spur.

Verfasst von Gastautor Klaus F. am 31. März 2012

Wie schon beim Fall Bögerl, beim Heilbronner Polizistenmord, beim Fall Mirco und anderen, es gibt heute in Deutschland ein einziges Medium, das sich wie kein anderes abhebt vom geistigen Versagen einer katastrophal irreführenden „Elite“, die sich ein ums andere Mal gleichermaßen so unfähig wie gleichzeitig kartellmässig abgeschottet zeigt. Mit der reinen Macht des Geldes und noch [...]



Keine Kommentare

LIVE-Verfolgung eines Kriminalfalls über mehrere Tage. Vor allen anderen deckte ich Unlogik auf und anhand der Daten der Einträge ist dokumentiert wie ich letztlich Recht hatte aber anfangs allein gegen alle Medien analysierte.

### Medien im Fall Bögerl und im Fall Mirco: Gleiches Fiasko wie im Fall Michelle?

Verfasst von Gastautor Klaus F. am 24. März 2011

Die Rolle der Medien in den Fällen Bögerl u. Mirco unterscheidet sich durchaus. Gab es im Fall Mirco nach der Loveparade-Katastrophe für die in die Defensive geratene Polizei fast „Hofberichterstattung“ und „Imagekampagnen“ (trotz mas-siver Widersprüche), so berichtete man im Fall Bögerl durchaus kritisch. Trotz solcher Unterschiede überwiegen aber jeweils die Folgen nicht gezogener Lehren [...]



Tags: Grefrath, Kripo, Maria Bögerl, Medien, Mirco S., Poltzel

SOKO

17 Kommentare

Ausführliche Darstellung des Falle Michelle in den einzelnen Phasen und Vergleich zum Fall Bögerl. Besonderes Augenmerk auf die Rolle und das Versagen der Medien.

Soweit eine kleine Auswahl von Artikeln und Beiträgen.

Und nochmal, lassen Sie sich nicht vom Ton an manchen Stellen irritieren. Das sind reine Stilmittel oder Verzweiflungsreaktionen. Meine Stärke sind sachliche Argumente und auf diese Weise bin ich grundsätzlich mit jedem bereit zu kommunizieren, der darauf eingeht.

Ausgangspunkt meines Engagements in Kriminalfällen war das Vertuschen der Wahrheit im Fall Michelle, ab da verfolgte ich solche Fälle genauer.

Nachdem dann meine Mutter jedoch ebenfalls weiter so massiv unter blanker Dummheit, Unlogik und Denkfehlern von unfähigen „Experten“ zu leiden hatte wie einst mein Vater, aber ich es nicht schaffte der Wahrheit Geltung zu verschaffen, hielt ich es für geboten nun alles in die Waagschale zu werfen was ich hatte, um doch zu Öffentlichkeit für unsere berechtigten Anliegen zu gelangen.

So kam es zu dieser Verbindung, beide Bereiche drehen sich um Logik und Analytik und in beiden Bereichen habe ich spektakuläre Erfolge (z.B. angesichts 7 versagenden Kliniken hintereinander) und BEWIESEN dass meine Argumente ernst zu nehmen sind.

Man versetze sich einfach in die Lage in der ich war, als ich z.B. während meine Mutter einen akuten schweren Schlaganfall hatte oder eine akute lebensgefährliche Blutvergiftung und ich das jeweils selbst richtig analysiert hatte, dann aber auf ignorante und in hohlem Dünkel erstarrte Pseudo-Experten und reine Denkversager traf.

In so einem Moment halfen uns nie Argumente, ich versuchte es ja stets, aber Argumente prallten an den Verblendeten nur ab. In diesem Moment hilft bei solchen Leuten nur Respekt, so blöd das klingt, aber so ist es.

Wenn unser Fall frühzeitig wahrheitsgemäß in den Medien veröffentlicht worden wäre, und die Leute dort nicht nur gewußt hätten, dass ich mich nicht scheue auch gegen 7 Kliniken hintereinander Strafanzeige zu stellen und mich auch unter existenzbedrohenden Umständen von nichts einschüchtern lasse, sondern vor allem zudem noch gewußt hätten, wie ich bereits in der Vergangenheit in einer endlosen Serie aufgrund einer natürlichen Logik-Begabung besser analysierte als ganze Heere von Fachexperten, dann, so meine ich, hätte ich den einen oder anderen Ignoranten schlichtweg so „aufrütteln“ können, dass das Hirn doch noch eingesetzt hätte zum Denken.

Die simple Realität der Geschehnisse, einfach ihrer realen Relevanz nach berichtet, einfach das was die Medien eigentlich für sich reklamieren zu tun, hätte sehr viel unnötiges Leid und Schaden abwenden können. Und das Leiden meiner Mutter hält weiter an. Und auf die Kriminalfälle bezogen: Die Mörder im Fall Bögerl sind weiter frei. Hätte man auf mich gehört, hätte dort jedoch bereits der Selbstmord des Witwers aus Verzweiflung über Behörden- und Medienhetze verhindert werden können. Wo aber wollen sich alle die informiert waren erst verstecken, wenn so wie im Fall Michelle und weiteren auch meine Analyse des Falles Bögerl stimmt und die Erwähnung einer Perücke in den Medien den Fall schon hätte lösen können?

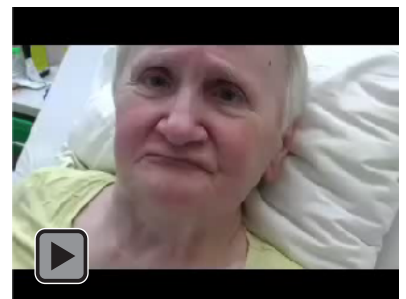
Was hier in öffentlichen Kliniken geschah, war dramatisch und haarsträubend und gemeingefährlich, sowas ist von öffentlichem Interesse.

Und was der Bevölkerung bis heute nicht aus dem Fall Michelle bekannt ist, grenzt an Geschichtsfälschung. Das ist wie wenn der Wattestäbchenskandal nie aufgeklärt worden wäre, man würde zwar nichts mehr von dem „Phantom“ hören, aber eben auch keine Aufklärung, dass das was damals über Jahre veröffentlicht wurde, blanker Unsinn war.

Soweit mal diese Aufstellung. Ich hoffe, auch im Namen meiner Mutter, auf keine „Geschenke“, sondern auf Unterstützung der Wahrheit. Ich freue mich auch gerne über feedback inkl. konstruktiver oder zumindest sachlich argumentativer begründeter Kritik, wo es diese gibt.

Mit freundlichen Grüßen

Klaus F.



Erst wurde meine Mutter geschädigt und ihr dann unterstellt, nicht mehr essen, trinken und leben zu wollen. Hier sagte Sie, als sie in der 4. Klinik noch konnte, selbst was dazu...